演題 A1（修復）
【2603】

ダイレクトクラウンにおけるレジンセメント接着性能について

東京医科歯科大学大学院医歯学総合研究科　口腔機能再構築学講座　う蝕制御学分野
○荒牧　音、高橋　礼奈、田上　順次

Bonding property of resin cement to Direct Crown

Department of Cariology and Operative Dentistry, Division of Oral Health Sciences, Graduate School of Medical and Dental Sciences, Tokyo Medical and Dental University (TMDU), Tokyo, Japan
○ARAMAKI OTO, TAKAHASHI RENA, TAGAMI JUNJI

【目的】ダイレクトクラウン(3M ESPE) は、未硬化な状態においても歯冠の形態を保持できる。そのため、1) 支台歯形成後に直接口腔内に圧接する、2) 光照射により仮重合を行う、3) 口腔外での最終重合を行う、4) レジンセメントにて支台歯に接着し装着する、といった製作から装着までの全ての過程を 1 日で完了出来る材料である。本研究では、ダイレクトクラウンによる補綴物作製後の経過時間がレジンセメント接着性能に与える影響について、経過時間及び他の材料と比較し、検討を行った。

【方法】ダイレクトクラウンとリライエックスユニセム 2 オートミックス (3M ESPE)、エステニア C&B とパナビア F 2.0 (クラレノリタケデンタル)という 2 種類のコンポジットレジンとレジンセメントを組み合わせて使用した。添付文書に従い、ダイレクトクラウン及びエステニアのディスク（直径 10mm、厚さ 3mm）を作製した。ディスクを作製直後に接着する群（直後-ダイレクトクラウン、直後-エステニア）と 48 時間に接着する群（48h 後-ダイレクトクラウン、48h 後-エステニア）に分け、接着後の微小引っ張り試験を行った。それぞれのディスクの表面をアルミナ粒子でサンドブラスト処理（0.2 MPa）し、超音波洗浄を行った後、2 枚のディスクをレジンセメントで接着処理を行った。接着処理後のサンプルを 37℃水中に 24 時間保管した後、接着界面が約 0.8×0.8mm の試料を作製し、EZ-test（島津製作所社）にてクロスヘッドスピード 1mm/min で微小引張り試験を行った。試料数は各群 27 とし、得られた値は one-way ANOVA 及び Bonfferoni test を用いて有意水準 5%にて統計処理を行った。

【結果】各群における微小引張り試験による接着性能は、直後-ダイレクトクラウン 76.6±13.4MPa、直後-エステニア 60.9±14.8Mpa、48h 後-ダイレクトクラウン 45.8±9.7MPa、48h 後-エステニア 53.7±12.5 MPa という結果であった。直後-ダイレクトクラウン群は他の群と比べて有意に高い接着性能を示した（図）。

【結語】作製直後のダイレクトクラウンは、48h 後-ダイレクトクラウンレジンセメントに対して有意に高い接着性能を示し、また直後-エステニアや 48h 後-エステニアに比しても高い接着性能を示すことが示された。本研究の結果から、作製直後の接着で高い接着能を持つダイレクトクラウンの臨床応用での有効性が示唆された。

【謝辞】本研究は、東京医科歯科大学　歯と骨のグローバル COE プログラムの支援を受けた。

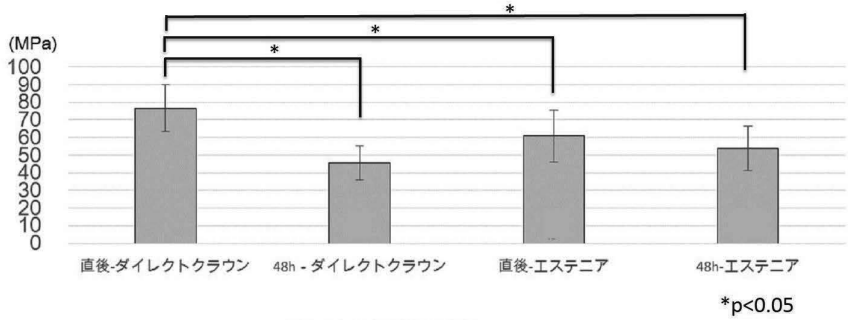

図：微小引張り試験

演題 A2（修復）
【3102】

新規レジンセメント(HPC-100)の接着能について

東京医科歯科大学大学院　医歯学総合研究科　口腔機能再構築学講座　う蝕制御学分野
○田上　温子、高橋　礼奈、二階堂　徹、田上　順次

Bonding Property of newly developed resin cement to Dentin

Cariology and Operative Dentistry,Graduate school,Tokyo Medical and Dental University
○TAGAMI ATSUKO, TAKAHASHI RENA, NIKAIDO TORU, TAGAMI JUNJI

【研究目的】近年、審美的要求の高まりにより歯冠色による間接法修復が広く行われている。修復物と歯質との接着にはデュアルキュア型レジンセメントが用いられるが、光照射が不足する条件においては象牙質に対する接着強さに不安が残るのが現状である。今回、新たな化学重合触媒の添加された新規レジンセメント(HPC-100)が開発された。そこで本研究では、光照射の有無がレジンセメントの象牙質接着強さに与える影響について検討を行った。
【材料及び方法】本実験にはデュアルキュア型レジンセメントとして HPC-100 とパナビア F2.0（クラレノリタケデンタル)を使用した。抜去後、冷凍保存されたヒト抜去大臼歯(16 歯)の象牙質を注水下にて露出させ、＃600SiC で研削し、光照射の有無により二群に分けた。光照射なし群(CC)では、あらかじめ間接法にて作製されたエステニア C&B (クラレノリタケデンタル)のディスク（直径 10mm、厚さ 3mm）を各レジンセメントにて、業者指示に従いそれぞれ暗所にて 30 分間 500g 荷重を行い接着させた。光照射あり群(DC)では、象牙質表面に各レジンセメントを塗布し、透明ストリップスを介して 500g 荷重負荷 10 秒後、上方から 20 秒間 Optilux 501(600mW/mm^2)にて光照射を行った。37℃水中に 24 時間保管した後、DC 群については、レジンセメント表面にアルミナのサンドブラスト処理を施し、K エッチャント、メガボンドプライマーとポーセレンボンドアクチベータにて処理後 Clearfil AP-X を 3 mm 積層充填した。その後、すべての試料は接着界面が約 1.0×1.0mm となるようにビーム状試片を作製し、EZ-test（島津製作所社）にてクロスヘッドスピード 1mm/min で微小引張り試験を行った。得られた値は two-way ANOVA を用いて有意水準 5%にて統計処理を行った。
【結果・考察】各条件における微小引張り接着強さは、HPC-100－光照射なし 23.2±7.8MPa、パナビア F2.0－光照射なし 8.2±7.4Mpa、HPC-100－光照射あり 52.3±19.7 MPa、パナビア F2.0－光照射あり 42.5±12.6 MPa であった。HPC-100、パナビア F2.0 ともに光照射ありの方が光照射なしに比べて有意に高い接着強さを示した。HPC-100 は光照射の有無に関わらずパナビア F2.0 に比べて有意に高い接着強さを示した。
【結論】新規レジンセメント HPC-100 は光照射なし、光照射ありともにパナビア F2.0 に比べて有意に高い接着強さを示した。
【謝辞】本研究は東京医科歯科大学 歯と骨のグローバル COE プログラムの支援を受けた。

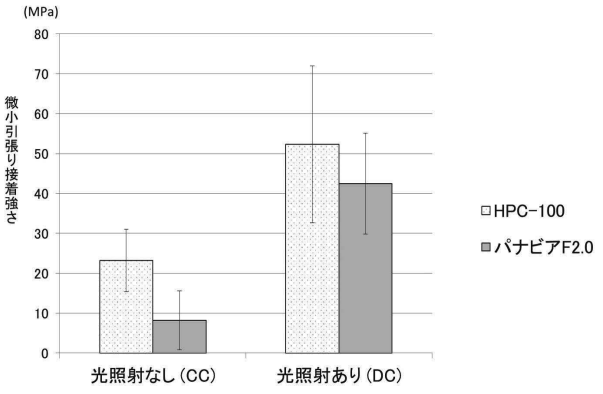

図：レジンセメントの象牙質に対する微小引張り接着強さ

演題 A3（修復）
【3102】

Ce-TZP/Al_2O_3ナノコンポジットと接着性レジンセメントの剪断接着強さ

朝日大学歯学部口腔機能修復学講座歯科保存学分野歯冠修復学[1]
中川歯科医院[2]
○岡　勇輝[1]、小竹　宏朋[1]、中川　豪晴[2]、望月　久子[1]、堀田　正人[1]

Shear bond strength between commercial resin cements and Ce-TZP/Al_2O_3 nanocomposite

Department of Operative Dentistry, Division of Oral Functional Science and Rehabilitation, Asahi University, School of Dentistry, Gifu, Japan[1], Nakagawa Dental Clinic, Himeji, Japan[2]
○OKA YUKI[1], KOTAKE HIROTOMO[1], NAKAGAWA TAKEHARU[2], MOCHIZUKI HISAKO[1], HOTTA MASATO[1]

【目的】ジルコニアの曲げ強さと破壊靭性はセラミックの中では格段に優れており、オールセラミックレストレーションを実現する素材として歯科臨床において応用可能となっている。臨床応用されているのはY-TZPと最近応用されるようになったCe-TZP/Al_2O_3ナノコンポジットで、金属材料に代わるものとされている。また、Ce-TZP/Al_2O_3ナノコンポジットは高密度焼結体からの切削を基本としているが、最終的な焼結体の強度が充分であるならば、低密度焼結体で切削した後に高密度に焼結した方が効率的である。そこで、焼結過程が異なるCe-TZP/Al_2O_3ナノコンポジットに各種接着性レジンセメントを介したCe-TZP/Al_2O_3ナノコンポジットとチタンとの接着強さとその耐久性について検討した。
【材料および方法】1）使用した材料使用したジルコニアはCe-TZP/Al_2O_3ナノコンポジット（以下NANOZR、パナソニックヘルスケア）のミドルシンタ、プリシンタの2種類、使用したチタン板はJIS2種のチタンを機械研磨したものである。また、使用した接着性レジンセメントはセルフアドヒーシブ型セメントのクリアフィルSAルーティングセメントオートミックス(SA, クラレノリタケデンタル)とリライエックスユニセム(UC, 3M ESPE)とMaxcem（MC, Kerr Dental)、従来型接着性レジンセメントのパナビアF2.0（PC, クラレノリタケデンタル）の4種類である。2）せん断接着強さ試験1 NANOZRと接着性レジンセメントとの接着強さ測定：アルミナを用いてサンドブラスト処理後、各種プライマーで被着面処理したNANOZRどうしのせん断接着強さを測定した(n=10)。2 チタンと接着性レジンセメントとの接着強さ測定：アルミナを用いたサンドブラスト処理後、各種金属プライマーで被着面処理したチタン板どうしのせん断接着強さを測定した(n=10)。3 接着性レジンセメントを介したチタンとNANOZRとの接着強さ測定：サンドブラスト処理、各種金属プライマーで被着面処理を行ったチタン板とサンドブラスト処理、各種プライマーで被着面処理したNANOZRを各接着性レジンセメントで接着させた場合のせん断接着強さを測定した（n=10)。さらにサーマルサイクル（4℃と60℃に各1分間浸漬)を1万回負荷した後のせん断接着強さについても測定した（n=10)。すべてのデータは分散分析を行った後、多重比較検定（ANOVA、Fisher’s PLSD test, $p<0.05$）を行った。また、サーマルサイクリング試験の有無でStudent’s t-test ($p<0.05$）を行った。
【結果】1 NANOZRと接着性レジンセメントとの接着強さ　ミドルシンタの接着強さの平均値(MPa)は(SA, 38.0)、(PC, 29.6)、(MC, 25.0)、(UC, 31.3)、プリシンタは（SA, 56.9)、(PC, 51.0)、(MC, 39.1)、(UC, 49.4)であった。焼結方法の違いでは有意差は認められず、レジンセメント間で有意差を認め、プリシンタのSA, PC, UCの接着強さは同程度で大きかった。2 チタンと接着性レジンセメントとの接着強さ　チタンの接着強さの平均値(MPa)は（SA, 27.9)、(PC, 34.8)、(MC, 6.1)、(UC, 47.4)であった。MCが有意に小さい値を示した。3 接着性レジンセメントを介したチタンとNANOZRとの接着強さ　ミドルシンタとチタンとの接着強さの平均値(MPa)は(SA, 22.9)、(PC, 25.3)、(MC, 13.5)、(UC, 25.9)、プリシンタとチタンは（SA, 32.8)、(PC, 31.7)、(MC, 15.0)、(UC, 51.5)であった。焼結方法に有意差を認め、プリシンタが大きい接着強さを示した。レジン間でも有意差を認め、UCが最も大きい値を示した。特にプリシンタのUCが最も大きい値であった。また、サーマルサイクリング試験の影響を受けたのはミドルシンタとプリシンタのMCで有意に接着強さの低下を示した。ミドルシンタのUCは有意に接着強さが増加した。
【考察および結論】焼結方法によってチタンとNANOZRの接着強さが異なり、接着性レジンセメントの種類によっても影響を受けることが判明した。特にリン酸エステル系モノマーを含有する接着性レジンセメントがプリシンタとチタンの接着強さに有効に働き、接着耐久性にも影響を与えたものと考えられた。

演題 A4（修復）
【2604】

象牙質レジンコーティングとセメント接着時のボンディング材事前塗布が CAD/CAM セラミックアンレー修復の辺縁封鎖性に及ぼす影響

日本歯科大学　生命歯学部　接着歯科学講座
○前野　雅彦、山田　正、中村　昇司、柵木　寿男、奈良　陽一郎

Effect of immediate dentin sealing and additional application of bonding agent prior to resin cement luting on marginal sealing of CAD/CAM ceramic onlay restoration

Department of Adhesive Dentistry School of Life Dentistry at Tokyo, The Nippon Dental University
○MAENO MASAHIKO, YAMADA TADASHI, NAKAMURA SHOJI, MASEKI TOSHIO, NARA YOICHIRO

【目的】チェアサイド型歯科用 CAD/CAM システムによるセラミックアンレー修復に際し、象牙質レジンコーティングは窩洞適合性を向上させることが確認された [1]。そこで本実験では、象牙質レジンコーティングならびにセメント接着時のボンディング材事前塗布が当該修復の辺縁封鎖性に及ぼす影響について評価検討を行った。

【材料および方法】被験歯には、本学部臨床研究倫理委員会の承認を得たヒト抜去健全上顎第一大臼歯 50 本を用い、象牙質レジンコーティング群(C＋群)30 本および非コーティング群(C－群)20 本に区分した。 材料には、チェアサイド型歯科用 CAD/CAM システム CEREC(SIRONA Dental Systems)と VITABLOCS Mark II CEREC/inLAB(VITA)を選択した。Fig. 1 に規格化窩洞の模式図を示す。窩洞形成後、C＋群の被験歯には、Clearfil Bond SE One と Clearfil Protect Liner F(Kuraray Noritake Dental, 以後、K 社)による象牙質レジンコーティングを施した。ついで、MODP アンレーを製作し、Clearfil Esthetic Cement(K 社)を用いて接着した。なお、C＋群の 10 試料には、セメント接着時に被着面に対する Clearfil DC Bond(K 社)の事前塗布(C＋B＋群)を施した。その後、C＋群・C－群・C＋B＋群の各 10 試料に対し動的荷重(157N/30 万回)を負荷(S＋群)し、残る 20 試料を非負荷群(S－群)とした後に、全試料を 1% メチレンブルー水溶液中に 1 時間浸漬した。ついで、植立軸に平行かつ頬側壁窩縁に直交し、中央窩を通過する縦切断研磨面の咬合面および歯肉側窩縁からの色素浸透状態を評価した。結果は、Kruskal-wallis 検定、Wilcoxon の符号付順位検定によって分析を行った。

【成績】Fig. 2 に結果を示す。歯肉側では、C－S＋群の 1 試料(窩壁 1/4 未満)を除く全 49 試料に漏洩は認められなかった。一方、咬合面では、S－群において C－・C＋にかかわらず漏洩は認められず、S＋群において C－＞C＋＞C＋B＋の順に漏洩は減少し、C＋S＋B＋群の漏洩は C－S＋群に比べ有意に小さかった。さらに、C－S＋群・C＋S＋群の咬合面窩縁からの漏洩は歯肉側窩縁からの漏洩に比べ有意に大きく、他の 3 条件下における両窩縁からの漏洩には有意差が認められなかった。

【考察および結論】本結果より、動的荷重・象牙質コーティング・ボンディング材事前塗布の有無にかかわらず、歯肉側窩縁からの漏洩は生じにくいことが明らかとなった。また、咬合面窩縁からの漏洩は動的荷重の負荷によって生じ、象牙質コーティングとボンディング材事前塗布の併用は有意に辺縁封鎖性を改善することが判明した。咬合面窩縁からの漏洩が歯肉側窩縁に比べ生じ易い原因としては、接合界面における応力動態の差異が挙げられる。また、C＋S＋B＋群の優れた封鎖性は、象牙質コーティングがストレスブレーカーとして働いたことに加え、ボンディング材事前塗布によってレジンセメント／被着面間の“ぬれ性”改善に伴う一体化が寄与したものと考えられる。

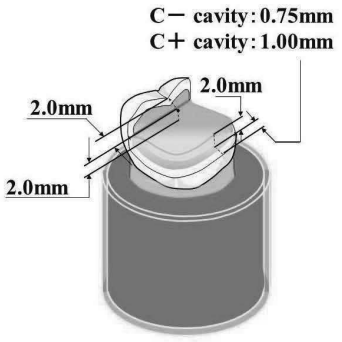

Fig. 1　Standardized MODP cavity



Fig. 2　Difference in gingival and occlusal microleakage among five experimental conditions

1) レジンコーティングがCAD/CAMセラミックアンレー修復の窩洞適合性に及ぼす影響.
2013年度日本歯科保存学会春季学術大会(第135回)プログラムおよび講演抄録集(Web版), 72, 2013.

演題 A5（修復）
【2604】

各種セラミックスへのレジンセメントの接着強さに及ぼす表面処理材の影響

東京医科歯科大学大学院　医歯学総合研究科　口腔機能再構築学講座　う蝕制御学分野 [1]
東京医科歯科大学　歯学部　口腔保健学科　口腔臨床科学分野 [2]
○野田　有佳里 [1]、高橋　真広 [1]、ママニー　ティーラポン [1]、中島　正俊 [1]、池田　正臣 [2]、高垣　智博 [1]、
保坂　啓一 [1]、田上　順次 [1]

The effect of universal primer on the bond strength to three kinds of ceramics

Cariology and Operative Dentistry, Graduate school of Medical and Dental Sciences, Tokyo Medical and Dental University[1], Clinical Oral Science, Department of Oral Health Care Sciences, Faculty of Dentistry, Tokyo Medical and Dental University[2]
○ NODA YUKARI[1], TAKAHASHI MASAHIRO[1], MAMANEE TEERAPONG[1], NAKAJIMA MASATOSHI[1], IKEDA MASAOMI[2], TAKAGAKI TOMOHIRO[1], HOSAKA KEIICHI[1], TAGAMI JUNJI[1]

[研究目的]
近年､審美的要求の高まりから､メタルに代わってセラミックスが歯冠修復材料として用いられる場面は増えている。修復用セラミックス材料の種類は多岐にわたり、古くからある長石系に加えて、二ケイ酸リチウム系やジルコニア系のセラミックスが広く臨床で用いられるようになってきている。歯質ならびにセラミックスに対するレジンセメントの接着性能は、修復物の保持やマージンからの辺縁漏洩の防止、支台歯の破折防止などのために非常に重要である。そのためには、歯質への処理だけでなく、適切なセラミックス表面の処理も必須となる。今日では多様な種類の修復材料に適応できるユニバーサル用途の表面処理材が商品化されているが、それらが各種セラミックスへの接着にどのような影響をもたらすのかという報告は多くない。本研究では、各種セラミックスへの接着強さに及ぼす表面処理材の影響を比較検討した。
[材料および方法]
本研究では、3 種類のセラミックス（長石系として GN-1 Ceramic Block（GC 社製）、二ケイ酸リチウム系として IPS e.max Press（Ivoclar Vivadent 社製）、ジルコニア系として Lava（3M ESPE 社製））と、3 つのユニバーサルタイプの表面処理材（セラミックプライマー（CP、クラレノリタケ社製）、ユニバーサルプライマー（UP、トクヤマデンタル社製）、スコッチボンドユニバーサル（SB、3M ESPE 社製））を用いた。
板状のセラミックス（縦 10mm、横 10mm、厚さ 2mm）をそれぞれ 5 つ準備し、＃1000 の耐水研磨紙にて表面を研磨後、3 分間超音波洗浄を行った。15 秒間リン酸エッチング後水洗し、それぞれの試料を表面処理材にて業者指示通りに処理した。その後、プラスチックチューブ（直径 0.8mm、高さ 0.5mm）を置き、その中にレジンセメント（クラパール、クラレノリタケ社製）を填入後、40 秒間光照射を行った。チューブを除去後、24 時間 37℃にて水中保管し、クロスヘッドスピード 1mm／min の条件で、微小せん断接着試験を行った。なお試料数は各実験群ともそれぞれ 12 とし、得られたデータは Dunnett の T3 test を用い、有意水準 95%にて統計処理を行った。
[結果]
接着試験の結果を以下のグラフに示す。バーは表面処理材間の有意差ありを示す。
[結論]
GN-1 では SB を用いたとき、CP、UP を用いたときよりも有意に接着強さが低くなった。e.max でも同様の結果が得られ、加えて UP を用いたとき、CP を用いたときよりも有意に接着強さが低くなった。Lava では、UP を用いたとき、CP、SB を用いたときよりも有意に接着強さが低くなった。
[謝辞]
本研究は東京医科歯科大学 歯と骨のグローバル COE プログラムの支援を受けた。

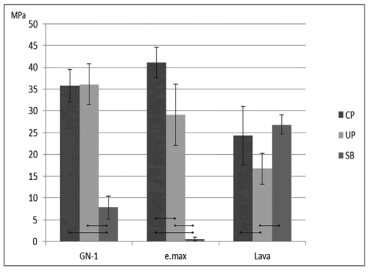

演題 B1（歯内）
【2304】

ＣＴ画像にみられる根管充填剤による歯根破折様アーチファクトについて ―第２報　撮影モードおよび位置付けによる影響―

東北大学大学院歯学研究科　口腔病態外科学講座　口腔診断学分野 [1]
鶴見大学歯学部 口腔顎顔面放射線　画像診断学講座 [2]
昭和大学歯学部　口腔病態診断科学講座　歯科放射線医学部門 [3]
愛知学院大学歯学部　歯科放射線学講座 [4]
○飯久保　正弘 [1]、西岡　貴志 [1]、小林　馨 [2]、佐野　司 [3]、有地　榮一朗 [4]、笹野　高嗣 [1]

Effect of imaging modes and positioning on root fracture-like artifacts due to the gutta-percha point on CBCT images

Department of Oral Diagnosis, Tohoku University Graduate School of Dentistry, Sendai, Japan[1], Department of Oral and Maxillofacial Radiology and Diagnosis, Tsurumi University School of Dental Medicine, Yokohama, Japan[2], Department of Radiology, Showa University School of Dentistry, Tokyo, Japan[3], Department of Oral and Maxillofacial Radiology, Aichi-Gakuin University School of Dentistry, Nagoya, Japan[4]
○IIKUBO MASAHIRO[1], NISHIOKA TAKASHI[1], KOBAYASHI KAORU[2], SANO TSUKASA[3], ARIJI EIICHIRO[4], SASANO TAKASHI[1]

【目的】

永久歯抜歯の原因として、齲蝕や歯周病に比較して歯根破折の占める割合が増加している。歯根破折の画像診断には、これまで口内法エックス線写真（以下、口内法）が主に用いられてきたが、エックス線の投影方向が破折線と一致しない場合や破折線の幅が薄い場合の診断は容易ではなく、口内法では破折線が明らかではないにもかかわらず、抜歯後にはじめて歯根破折が確認される症例も少なくない。近年、各種 CT の発達に伴い、歯の三次元画像検査が可能となり、垂直歯根破折の診断には口内法に比較して歯科用コーンビーム CT（以下、歯科用 CT）が優れているとの報告が散見される。一方、根管治療を受けている歯は受けていない歯に比較して、歯科用 CT による歯根破折の検出能が低下するとの報告もみられる。我々は既に、第 136 回日本歯科保存学会シンポジウムにおいて、歯科用 CT でみられる根管充填剤によるアーチファクトが、垂直歯根破折の診断において偽陽性率を高めることを報告している。さらに第 138 回日本歯科保存学会において、そのアーチファクトは臼歯部では近遠心方向にみられることを報告している。しかしながら、歯科用 CT の撮影条件の違いがアーチファクトの発生に与える影響についての報告はみられない。そこで、今回我々は、根管充填した下顎小臼歯に対して、撮影モードや位置付けを変えて歯科用 CT 撮影を行ない、アーチファクトの詳細について比較検討を行なった。

【方法】

口内法撮影練習用ファントムの上顎骨と下顎骨を外し、下顎右側第二小臼歯を抜歯した。下顎右側第二小臼歯の抜去歯（9 歯）に対し、抜歯窩に歯根の 2 / 3 以上が収まる様に歯根形態を整えた後に、K ファイルを用いて 50 号まで根管拡大を行ない、50 号のガッタパーチャポイント（GPP）を挿入した。ファントムの抜歯窩に抜去歯を挿入し、上下顎を咬合させ、咬合平面が床と平行になるように水槽に入れ、頸椎を含めて歯科用 CT（朝日レントゲン、Alphard VEGA、管電圧；80 kV、管電流；7 mA、撮影時間；17 秒）を撮影した。撮影モードは撮影視野（FOV）が直径 102 mm、高さ 102 mm、ボクセルサイズが 0.2 mm の I-mode と、FOV が直径 51 mm、高さ 51 mm、ボクセルサイズが 0.1 mm の D-mode で行なった。I-mode では、GPP を FOV の中心から 30 mm（以下、I-30 mm）および 10 mm（以下、I－10 mm）離して位置付けた場合、および GPP を FOV の中心に位置付けた場合（以下、I-中心）の３種類の位置付けで撮影した。D-mode では、GPP を FOV の中心から 10 mm 離して位置付けた場合（以下、D-10 mm）と中心に位置付けた場合（以下、D-中心）の２種類の位置づけで撮影した。撮影されたデータをもとに、歯根軸に対し垂直な横断像を作製した。作製した画像を用いて、水の部分と下顎右側第二小臼歯の近心頬側歯質部および近心歯質部の gray 値を画像解析ソフト（Image J）上で測定した。水の部分を０、近心頬側歯質部を 100 としたときの近心歯質部の gray 値を換算した。

【結果】

I-mode では、近心歯質部の gray 値は I-30mm が最も低く、I-10mm と I-中心に比較して統計学的有意差がみられた。I-10mm と I-中心の間には、統計学的有意差はみられなかった。D-mode に関しても、D-10mm と D-中心との間に統計学的有意差はみられなかった。I-10mm と D-10mm、I-中心と D-中心を比較すると、いずれにおいても I-mod が有意に低い値を示した。

【結論】

CBCT で見られる根管充填剤によるアーチファクトは、撮影モードや位置付けによって異なることが明らかとなった。

演題 B2（歯内）
【2503】

垂直歯根破折間隙に対する根管内からの機械的切削および化学的拡大が破折間隙接着後の封鎖性に及ぼす効果

北海道大学　大学院歯学研究科　歯周・歯内療法学教室
○西尾　啓英、菅谷　勉、川浪　雅光

The effect of mechanical and chemical enlargement through the root canal on sealability of the gap of vertical root fracture

Department of Periodontology and Endodontology, Graduate School of Dental Medicine, Hokkaido University
○NISHIO TAKAHIDE, SUGAYA TSUTOMU, KAWANAMI MASAMITSU

【諸言】　垂直破折歯根の保存治療は、破折間隙の細菌を除去して接着、封鎖することが基本である。超音波エンドファイルを用いて、歯根膜とのインピーダンスを計測しながら根管内から破折線を切削することにより、破折間隙接着後の封鎖性を向上させることが可能である。しかし、インピーダンス値にばらつきがあるため、ある程度の過剰切削や切削不足は避けられない。一方、10%クエン酸 3%塩化第二鉄溶液（10-3 溶液）と 10%次亜塩素酸ナトリウム(NC) を併用して、破折間隙の象牙質を溶解することで、破折間隙を化学的に拡大することが可能である。そこで本研究では、両者を併用することでさらに精度が向上するかを検討した。
【材料と方法】　ヒト抜去単根歯 20 本の歯冠を除去し、ピーソーリーマーで根管拡大、垂直破折させ、元の形態に復位固定して以下の処置を行った。 1.未処理群 ： 処理なし。2.化学的拡大群 ： 10-3 溶液 5 分、水洗、乾燥、NC 2 分、水洗、乾燥の処理を 3 回繰り返す。3.形成群 ： ソルフィーZX のアピカルストップ値（自動的に超音波振動を停止させるメーター指示値）を 1.0 に設定し、マイクロスコープ下で超音波エンドファイルを用いて根管内から破折間隙を切削。4.併用群 ：3.の後に 2.の処理。2.、4.は芳香族スルフィン酸塩処理後、4 群とも根管内にスーパーボンド（混和ラジオペーク ：SB）をシリンジで満たしてレジンポストを接着、硬化後に 0.5%塩基性フクシン水溶液に浸漬した。24 時間後、歯軸方向と垂直に切断し、断面を光学顕微鏡で観察して根管壁の厚さ、未切削距離、SB 流入率、色素侵入率を計測、さらに SEM で象牙質と SB の界面を観察した。
【結果と考察】　未切削距離は形成群 313.6 ± 124.7μm、併用群 278.0 ± 184.9μm で、いずれも歯根表面まで切削されている試料はなかった。SB 流入率は未処理群、化学的拡大群、形成群、併用群でそれぞれ 65.4 ± 61.8%、95.1 ± 11.7%、84.2 ± 13.2%、95.7 ± 4.2%であった。色素侵入率はそれぞれ 35.6 ± 46.9%、16.8 ± 9.3%、12.7 ± 10.5%、5.7 ± 3.0%であり、併用群は他の 3 群と比較して有意に小さい値となった（$p<0.05$）。また、SEM 観察では、併用群は破折間隙の象牙質と SB の界面に間隙のない標本がほとんどであったが、他の 3 群は歯根表面近くで間隙が認められる標本が多かった。以上の結果から、過剰切削しないアピカルストップ値で破折間隙を切削し、未切削の破折間隙を化学的に拡大することで、水洗や乾燥が確実に行えるようになるとともに SB が流入しやすくなり、破折間隙接着後の封鎖性が向上したと考えられた。
【結論】アピカルストップ機能を有する超音波装置による破折間隙の切削と、化学的拡大を併用することは、過剰な切削を防止しながら破折間隙接着後の封鎖性を向上させるのに有効であった。

演題 B3（歯内）
【2304】

根尖病変の検出におけるコーンビーム CT の優位性について

東京医科歯科大学（TMDU）　大学院医歯総合研究科　口腔機能再構築学講座　歯髄生物学分野
○浦羽　真太郎、小松　恵、海老原　新、須田　英明

Superiority of Cone-Beam Computed Tomography in Detecting Periapical Lesions

Department of Pulp Biology and Endodontics, Division of Oral Sciences, Graduate School of Medical and Dental Sciences, Tokyo Medical and Dental University (TMDU), Tokyo, Japan
○URABA SHINTARO, KOMATSU KEI, EBIHARA ARATA, SUDA HIDEAKI

【緒言】歯内治療においてデンタル X 線画像による患歯の状態の確認は不可欠である。しかし、病変の大きさや周囲の解剖学的形態によっては、デンタル X 線写真のみによる画像診断では実際には存在する病変を見落としてしまうことが往々にしてある。本研究の目的は、既根管処置歯においてデンタル X 線画像では検出できない、隠れた根尖病変がどれくらいの頻度で存在するかを検討し、その特徴について検証することにある。
【材料および方法】2012 年 1～12 月の期間に東京医科歯科大学歯学部附属病院むし歯外来を受診した患者のうち、CBCT 撮影を行った者のデータを使用した。本研究は歯学部倫理審査委員会の承認（第 1010 号）を得て行った。本研究の対象歯は以下の条件を全て満たすものとした；（1）Field of View（以下 FOV）内で根尖まで写っている既根管治療歯。なお、根管治療が行われたか否かの判定は、エックス線不透過性の充填物が根管内に認められるものとした。（2）CBCT 撮影の目的となった患歯を除外し、FOV 内に「偶然」撮影された歯であること。（3）診療録にて CBCT 撮影の前後 3 か月以内にデンタル X 線撮影が行われており、画像上で対象歯の根尖周囲が観察できること。なお、複根歯の場合、デンタル X 線写真上で確認できるすべての根管について評価を行った。その結果、計 31 名の患者データから 64 歯 97 根管が本研究の対象となった。　デンタル X 線写真および CBCT 画像について 2 名の歯科医師が評価を行い、病変の有無を判定した。双方の意見が異なった場合、合意に達するまで議論を行った。デンタル X 線画像において「病変なし」、CBCT 画像において「病変あり」と判定されたものについて、CBCT 画像評価の結果をゴールデンスタンダードとし、デンタル X 線画像の病変検出能について、感度・特異度・陽性的中率・陰性的中率を算出した。　また、CBCT 画像において「病変あり」と判定されたものについては、デンタル X 線画像で「病変あり」「病変なし」の 2 群に分けた。CBCT 画像処理ソフトウェアを用い、対象歯根の根尖を含む水平断面上で、骨の頬舌的幅径（頬側皮質骨外側から舌口蓋側の皮質骨外側までの距離）と病変の幅径を求め、以下の式にて病変の占める割合を求めた。病変の占める割合＝病変の頬舌的幅径／骨の頬舌的幅径上記 2 群について病変の占める割合を求め、スチューデント t 検定を用い、有意水準 5%にて解析を行った。
【結果および考察】　デンタル X 線画像において「病変なし」、CBCT 画像において「病変あり」と判定されたものは、CBCT 画像で「病変あり」と判定された症例の 38.9%であった。感度・特異度・陽性的中率・陰性的中率は、それぞれ 0.61、0.98、0.97、0.67 であった。また、骨の幅径に対する病変の幅径については、デンタル X 線画像で「病変あり」と判定された群が「病変なし」の群に対し有意に高い値を示した。　X 線画像上で病変があれば必ず処置が必要ということではないが、デンタル X 線画像では検出できない病変の存在確率や特徴を知ることで、CBCT 撮影の必要性の判断材料とすることができ、結果として患者の被曝量軽減に寄与できると考えられる。
【結論】　デンタル X 線画像に比べ、CBCT 画像は根尖病変をより正確に検出できること、病変の幅径によってはデンタル X 線画像での病変の検出が困難であることが示唆された。

演題 B4（歯内）
【2503】

ラット根尖病変の形成過程における MMP-2 および MMP-9 の免疫組織学的局在

愛知学院大学　歯学部　歯内治療学講座
○山崎　雅弘、川合　里絵、森本　太輔、中田　和彦、中村　洋

Histochemical localization of MMP-2 and MMP-9 during development of rat periradicular lesions

Department of Endodontics, School of Dentistry, Aichi-Gakuin University, Nagoya Japan
○YAMASAKI Masahiro, KAWAI Rie, MORIMOTO Taisuke, NAKATA Kazuhiko, NAKAMURA Hiroshi

【目的】根尖病変は細菌感染により惹起される根尖部歯周組織の炎症性変化であり、歯髄から歯根膜、さらには歯槽骨へと連なる一連の結合組織の炎症として捉えることができる。これらの結合組織は、それぞれの組織に固有な実質細胞と、その間隙を満たす細胞外基質成分（extracellular matrix: ECM）から構成されている。セリンプロテアーゼやマトリックスメタロプロテアーゼ（matrix metalloproteinases: MMPs)などのタンパク分解酵素がこの ECM 分解に関与する。これまでに私たちは、ラット根尖病変の成立過程で、好中球エラスターゼとカテプシン G や MMPs-8、-9、-12、-13 の発現を観察してきた（Morimoto et al, 2008、Tsuji et al, 2009、Matsui et al, 2011）。本研究では、ゼラチナーゼ A（MMP-2）とゼラチナーゼ B（MMP-9）を免疫組織化学的に検出して比較検討した。
【材料および方法】ラットの下顎第一臼歯咬合面近心部をラウンドバーで穿通し、歯髄を露出してそのまま放置した。露髄後 1、2、3、4、6 週で動物を屠殺して下顎骨を摘出した。下顎骨を固定、脱灰して凍結切片を作製した。 MMP-2（sc-6838）および MMP-9（sc-6841）に対する Santa Cruz biotechnologies（Santa Cruz, CA USA）社製ポリクローナル抗体を使用して免疫組織染色を施し、下顎臼歯近心根の根尖部歯周組織を組織学的および免疫組織化学的に観察した。
【結果】組織学的には、露髄後 1 週では、根尖部歯周組織にわずかに炎症性細胞浸潤が観察された。2 週では、根尖部の炎症性細胞の増加がみられ、周囲の歯槽骨の吸収も認められた。3 週では、歯根の先端部に膿瘍がみられ、周囲の炎症性細胞はさらに増加した。歯槽骨の吸収も認められた。4 週では、根尖部膿瘍はさらに拡大したが、周囲には結合組織の増生が観察された。歯槽骨と歯根の吸収がみられた。6 週では、膿瘍は縮小し、炎症性細胞も減少した。周囲の結合組織はさらに増加した。一方、免疫組織化学的には、MMP-2 は、1 週の根尖部歯周組織でわずかに観察された。そして、2、3、4 週と徐々に増加したが、6 週では減少した。また、MMP-9 は、1 週ではほとんどみられなかったが、2 週の根尖部歯周組織でわずかに認められた。その後、3、4 週と次第に増加したが、6 週では減少した。
【考察】ラット臼歯の根尖性歯周組織炎では、MMP-2 は根尖部の炎症が顕著になる前から発現し、徐々に増加した。その後、MMP-2 は炎症の消退に伴って減少した。しかし、MMP-9 は他の好中球由来の中性プロテアーゼ同様で、根尖膿瘍および根尖病変の形成に伴い増加し、それらの減弱に伴い減少した。これらの結果から、根尖性歯周組織炎の ECM 分解過程で、MMP-2 と MMP-9 は異なる役割を果たしていることが推測された。
【結論】ラット根尖病変の形成過程で、MMP-2 は根尖性歯周組織炎の初期から発現して次第に増加し、その後炎症の消退に伴って減少した。一方、MMP-9 は炎症性細胞の増加に伴って発現して増加し、その後炎症性細胞の減少に伴って減少した。

演題 B5（歯内）
【2503】

Collagen matrix によるラット初代歯髄細胞の３次元培養法

明海大学　歯学部　機能保存回復学講座　歯内療法学分野
○門倉　弘志、横瀬　敏志

Three-dimensional culture system using collagen matrix of rat primary dental pulp cells

Division of Endodontics, Department of Restorative and Biomaterials Sciences, Mikai University School of Dentistry, Saitama, Japan
○KADOKURA HIROSHI, YOKOSE SATOSHI

【目的】歯髄組織が損傷を受けた場合には，歯髄組織に存在する未分化外胚葉性間葉細胞が象牙芽細胞に分化して修復象牙質を形成する。この未分化外胚葉性間葉細胞から象牙芽細胞への分化機構の解明は，歯科保存治療における vital pulp therapy のさらなる発展に極めて有用であると考える。これまでに我々はラット初代歯髄細胞の培養系を確立し、未分化外胚葉性間葉細胞から象牙芽細胞様細胞への分化と修復象牙質形成機構について報告を行ってきた. 今回、我々はより生体に近い環境での研究をする目的と、歯髄細胞を再生治療へ応用する目的として collagen matrix を用いラット初代歯髄細胞の３次元培養を行った結果、興味深い知見を得たので報告する。
【材料と方法】実験には我々の確立したラット初代歯髄培養細胞を用いた。Collagen matrix は Cellmatrix 組織培養用コラーゲン（新田ゼラチン）を用い、コラーゲン・ゲル包埋培養法にて細胞を３次元的に 20 日間培養した。培養後に形態学的観察として ALP 染色、Von Kossa 染色ならびにパラフィン包埋を行い顕微鏡用切片を作成して H-E 染色を行った。また、分子生物学的観察としてリアルタイム PCR を用い、osteocalcin、DMP-1、DSPP のｍRNA の発現を解析した。
【結果】形態学的観察として matrix 内には ALP 陽性の細胞集団ならびに Von Kossa 染色陽性の石灰化結節を認めた。パラフィン包埋切片では H-E 染色にて細胞塊を認め、それらに囲まれた結節の形成が認められた。分子生物学的観察として培養後の細胞を含んだ Collagen matrix から total RNA を抽出しリアルタイム PCR にて解析したところ、osteocalcin、DMP-1、DSPP のｍRNA の発現が認められた。
【考察および結論】本研究により collagen matrix を用いラット初代歯髄細胞の３次元培養を行った結果、培養細胞は象牙芽細胞の各種分化マーカーを発現し、象牙質様の石灰化結節を形成することが明らかになった。本培養方法は平面での培養に比較して、生体により近い３次元の状態での dentinogegesis の解析に有用であることが示唆された。培養歯髄細胞に対し collagen matrix は scaffold として機能することから、今後はこれら細胞と scaffold の複合体を再生療法に利用できる可能性を研究により探る予定である。

演題 C1（歯周）
【2504】

Wnt5a は TGFβ1 を介してヒト歯根膜細胞のコラーゲン線維形成を促進する

九州大学大学院　歯学研究院　歯科保存学研究分野 [1]
九州大学病院 歯内治療科 [2]
○長谷川　大学 [1]、和田　尚久 [2]、前田　英史 [2]、吉田　晋一郎 [1]、門野内　聡 [1]、御手洗　裕美 [1]、濱野　さゆり [1]、祐田　明香 [1]、赤峰　昭文 [1]

Wnt5a induces collagen fibrillogenesis of human periodontal ligament cells mediated by TGFβ1.

Department of Endodontology and Operative Dentistry, Faculty of Dental Science, Kyushu University[1], Department of Endodontology, Kyushu University Hospital[2]
○ HASEGAWA DAIGAKU[1], WADA NAOHISA[2], MAEDA HIDEFUMI[2], YOSHIDA SHINICHIROU[1], MONNOUCHI SATOSHI[1], MITARAI HIROMI[1], HAMANO SAYURI[1], YUDA ASUKA[1], AKAMINE AKIFUMI[1]

【研究目的】我々は本学会第 137 回秋季学術大会にて、分泌タンパク質である Wnt5a が歯根膜組織に限局的に発現しており、伸展刺激を負荷したヒト歯根膜細胞（HPDLC）において Wnt5a およびそのレセプターの遺伝子発現が上昇すること、また、Wnt5a は periostin の発現を促進することによってヒト歯根膜細胞の歯根膜線維関連遺伝子(COL-1, FBN-1）の発現ならびにコラーゲン産生を促進することを報告した。Transforming growth factor β1 (TGFβ1）は組織発生、細胞増殖・分化などにおいて重要な役割を果たしており、HPDLC による COL-1, FBN-1 および periostin の発現を促進することが報告されている。そこで本研究では、Wnt5a によるヒト歯根膜細胞の歯根膜線維関連遺伝子発現およびコラーゲン産生に及ぼす TGFβ1 の役割について検討した。

【材料および方法】本研究に同意が得られた 3 名の患者の抜去歯牙より採取した歯根膜細胞 HPDLC-3D (22 歳女性)、-3Q (21 歳女性)、-3R (24 歳男性）を用いた。なお本研究は九州大学大学院歯学研究院倫理委員会の承認下で実施された。(1) SD ラット（5 週齢、雌性）の右側上顎第 1 および第 2 臼歯を抜去することにより対合歯（右側下顎臼歯部）の咬合機能を喪失させ、3 日間飼育後の処置側および非処置側下顎臼歯部の組織切片を用いて、抗 Wnt5a 抗体および抗 TGFβ1 抗体による免疫組織化学的染色を行った。(2) 細胞伸展装置を用いて、HPDLCs に 10%の伸展刺激を 48 時間負荷し、定量的 RT-PCR 法にて TGFβ1 の遺伝子発現を比較検討した。(3) Wnt5a 存在下で培養した HPDLCs における TGFβ1 の遺伝子発現量を定量的 RT-PCR 法にて解析した。(4) Wnt5a 存在下で培養した HPDLCs における COL-1, FBN-1 の発現量、分泌コラーゲンの産生量、および線維性コラーゲン形成量に対する TGFβ1 中和抗体添加の影響を各種解析法にて検討した。(5) Wnt5a 存在下で培養した HPDLCs における periostin の発現とそれに対する TGFβ1 中和抗体の影響、ならびに同様の条件下での TGFβ1 の発現に対する periostin siRNA の影響を定量的 RT-PCR 法にて解析した。

【結果】(1) ラット下顎臼歯の免疫組織化学的染色を行った結果、咬合機能を喪失させた処置側の歯根膜組織における Wnt5a および TGFβ1 の発現は非処置側と比較して減弱していた。(2) 10%の伸展刺激を 48 時間負荷した HPDLCs において TGFβ1 の遺伝子発現量が増加した。(3) Wnt5a (50 ng/ml) 存在下で培養した HPDLCs において TGFβ1 の遺伝子発現量が増加した。(4) Wnt5a (50 ng/ml) 存在下で培養した HPDLCs において上昇した COL-1, FBN-1 の発現は TGFβ1 中和抗体の添加により低下し、さらに TGFβ1 刺激（1 ng/ml）することでその低下は回復した。また、同様に Wnt5a により増加した分泌コラーゲンの産生量および線維性コラーゲン形成量も TGFβ1 中和抗体を添加することで減少した。(5) Wnt5a (50 ng/ml) 存在下で培養した HPDLCs において上昇した periostin の発現は TGFβ1 中和抗体の添加により低下した。しかしながら、Wnt5a により上昇した TGFβ1 の遺伝子発現は periostin siRNA を用いたノックダウンの影響を受けなかった。

【考察】Wnt5a によって促進したヒト歯根膜細胞のコラーゲン線維形成には TGFβ1 が介在することが示唆された。また、咬合機能の喪失により Wnt5a および TGFβ1 の発現が低下し、また逆に伸展刺激を加えることで発現が上昇したことから、Wnt5a ならびに TGFβ1 は咬合力に常時曝露される歯根膜の恒常性維持に関与している可能性が考えられた。

【結論】(1) 咬合機能の喪失により歯根膜組織における Wnt5a および TGFβ1 の発現は低下する。また、伸展刺激によりヒト歯根膜細胞における TGFβ1 の遺伝子発現量は増加する。(2) Wnt5a は HPDLC の TGFβ1 の遺伝子発現を上昇させる。(3) Wnt5a は HPDLC の TGFβ1 の発現を促進することによって periostin の発現を上昇させ、HPDLC の歯根膜関連遺伝子発現およびコラーゲン産生を促進する。

演題 C2（歯周）
【3103】

間葉系幹細胞由来軟骨細胞を用いた歯周組織の再生～蛍光ラベル細胞移植による細胞の動態解析～

株式会社ジーシー　研究所
○山中　克之、熊谷　知弘

Periodontal tissue regeneration using mesenchymal stem cell derived chondrocytes: Cell distribution analysis by fluorescence label cell transplantation.

GC Corporation, R&D Department, Tokyo, Japan
○YAMANAKA KATSUYUKI, KUMAGAI TOMOHIRO

【研究目的】我々は生体親和性が高く，強度を付与できる乳酸-グリコール酸共重合体（以下 PLGA）に着目し，力学的強度と気孔径を最適化させた機能性 scaffold を開発している。同 scaffold に骨髄由来間葉系幹細胞（Mesenchymal stem cells, 以下 MSCs）を播種し，軟骨分化させた三次元培養軟骨細胞（Mesenchymal stem cell derived chodrocytes, 以下 MSC-DCs）を作製し，大規模骨欠損部へ移植すると早期に再生が可能である事を報告している。また，昨年の本会において MSCD-DCs 移植が歯槽骨の再生にも有効であり，各種免疫組織学的評価により軟骨内骨化のメカニズムで骨が再生される事を報告している。本研究では移植した MSC-DCs が新生骨を形成する際にどのように関与しているのかを明らかにする目的で，蛍光色素を用いてラベルした細胞を移植し，体内での動態を解析したので報告する。
【材料および方法】　4 週齢 F344 ラットの大腿骨・脛骨を採取し，増殖培地（10 %FBS，αMEM）にて骨髄をフラッシュアウトし，3 ng/ml FGF-2 添加増殖培地で MSCs を増殖させた（Tsutsumi S et al. BBRC., 2001）。3 継代した MSCs を回収し，10 μl/ml DiI（Molecular Probes）添加αMEM に MSCs を 1×10^6 cells/ml となるよう懸濁し，CO_2 インキュベーター内で 20 分間作用させ，PBS で 3 回洗浄し，DiI ラベル MSCs を得た。PLGA scaffold（LA:GA=75:25，MW.120,000，気孔率 80%，平均孔径 500μm，圧縮強度 0.5 MPa）に DiI ラベル MSCs を播種した後，軟骨分化誘導を行い，頭蓋骨用φ9×2 mm の 3 次元培養 DiI ラベル MSC-DCs 移植体を作製した。10 週齢の同系ラット頭蓋骨骨膜下にデコルチケーションせずに，前述の移植体を移植した（N=3）。移植後 4，8，12 週後にラットを安楽死させた後，頭蓋骨を回収し，10 %ホルマリン中性緩衝液にて 48 時間固定した。10 %EDTA（pH 7.4）にて 2 週間脱灰し，30 %スクロース水溶液置換後，OCT コンパウンドに凍結包埋した。クリオスタットにて薄切標本を切り出し，蛍光顕微鏡（Ex.:520-550 nm/ Em.:580 nm-）にて再生組織の観察を行い，移植細胞の分布について検索を行った。
【結果】全期間において DiI ラベルした MSC-DCs は再生骨には存在せず，軟骨部分にのみ存在した。移植期間に応じて再生骨の割合が増加し，軟骨部分が減少するため，DiI 陽性の細胞は経時的に減少した。骨の形成，および DiI 陰性組織は移植体の外周部から増加し，その後中心方向に向かって広がった。
【考察および結論】再生骨中に DiI ラベルした細胞が確認されなかった事から，頭蓋骨上で新たに形成された骨組織は移植細胞由来ではなく，宿主細胞由来であることが明らかとなった。これは発生期の軟骨内骨化のメカニズムとも一致している。また，骨の形成が移植体周囲部より始まり，中心部に向かって進む事から，MSC-DCs の骨化は移植周囲組織との相互作用が起点となっているものと予想される。以上の事から，移植後に MSC-DCs は血液等の周囲組織との相互作用により肥大化，石灰化し，TRAP 陽性細胞により貪食され，周囲から遊走した宿主由来の骨芽細胞が石灰化軟骨上から骨を形成したものと推察される。また，ここで現れる TRAP 陽性細胞は軟骨と骨の境界面に存在する事，染色性が破骨細胞と異なるため，軟骨内骨化で現れる軟骨吸収細胞である可能性が高いものと考えられる。MSCs を移植した際に再生される骨は移植細胞由来，もしくは宿主細胞とのキメラであるが，MSC-DCs 移植では異なる。以上のことからも MSC-DCs 移植は MSCs 移植とは全く異なる作用機序で骨を形成しているものと考えられる。また，移植体中心部の細胞は移植後も血液供給の乏しい状態で長期間軟骨状態を維持できている事から，本法は虚血状態に強い治療方法であると言え，大規模骨欠損部を再生できる新しい治療法となりえることが再確認された。

演題 C3（歯周）
【2504】

LPS 感作と歯肉溝滴下による長い上皮性付着破壊に関する実験病理組織学的検討

長崎大学　大学院　医歯薬学総合研究科　歯周病学分野
○野口　惠司、吉村　篤利、鵜飼　孝、白石　千秋、吉永　美穂、吉永　泰周、藏本　明子、高森　雄三、泉　聡史、原　宜興

Histopathological study on destruction of long junctional epithelium by immunization and application of lipopolysaccharide

Nagasaki University Graduate School of Biomedical Scienses, Department of Periodontology
○NOGUCHI SATOSHI, YOSHIMURA ATSUTOSHI, UKAI TAKASHI, SHIRAISHI CHIAKI, YOSHINAGA MIHO, YOSHINAGA YASUNORI, KURAMOTO AKIKO, TAKAMORI YUZO, IZUMI SATOSHI, HARA YOSHITAKA

【目的】
一般的な歯周治療を行うことにより深い歯周ポケットは長い上皮性付着による治癒形態を辿るとされている。長い接合上皮は形態的に正常接合上皮と類似し、障壁としての機能も十分有するという報告がある一方、長い接合上皮下には毛細血管が少なく、ターンオーバーも遅く、好中球などの浸潤も認められないなど、長い接合上皮の防御機能は正常接合上皮に比べ劣るという報告もある。歯周治療の予後を考える場合に、長い上皮性付着が獲得された組織と正常組織における炎症に対する抵抗性の差異は重要な要素であるが、この点について現在明確な結論が導かれているとはいえない。当講座では、LPS 感作ラットの歯肉溝内へ LPS を滴下することにより、部位特異的なアタッチメントロスと歯槽骨吸収を誘導する実験的歯周炎モデルを確立し、抗原の歯周組織内での拡散が炎症に大きく関わっていることを報告している。そこで本研究では、この実験的歯周炎モデルを用いて、長い上皮性付着が獲得された組織と正常組織との歯周組織破壊の程度を比較検討することを目的とした。
【材料および方法】
雄性ルイス系ラットを用いて実験を行った。そしてラットを、*E.coli* 由来 LPS で腹腔内感作し、28 日後に再度 LPS を腹腔内投与した感作群と、PBS で同様に処置した非感作群に分けた。またそれぞれの群の２回目の腹腔内投与の 20 日前に、上顎右側第一臼歯口蓋側の歯肉溝をメスおよびスケーラーを用いて掻把し、長い上皮性付着を獲得させた（掻爬部）。左側には処置を行わず、無処置の対照とした（対照部）。２回目の腹腔内投与後、上顎両側第一臼歯の口蓋側歯肉溝に LPS を 30 分間（5 分おきに３μlずつ）２４時間毎に滴下した。０回または３回、５回滴下した１時間後に屠殺し、上顎骨を摘出、固定、脱灰、パラフィン包埋後、４μm の組織切片を作製し、HE 染色を行った。
LPS による免疫感作の状態を確認するために、２回目の腹腔内投与後及び屠殺前に各ラットの眼窩下静脈叢から血液を採取し、血清を分離し、ELISA 法により E.coli LPS に対する IgG 抗体レベルを吸光度にて評価した。
HE 染色を行った切片を用いて、セメント・エナメル境から接合上皮最歯冠側端（most coronal junctional epithelium：以下 MC-JE）または最根尖側端（most apical junctional epithelium：以下 MA-JE）までの距離、及び上皮性付着の幅（width of epithelial attachment：以下 W-EA）を計測した。計測は PC ソフト Image J にて行った。
【結果】
感作群におけるラットの血清抗 LPS IgG 抗体レベルは、２回目の腹腔内投与後および屠殺直前に上昇しており、非感作群のそれと比べて有意に高かった。
滴下０回目では、MC-JE は掻爬部と対照部間で差異はなかったが、掻爬部における MA-JE は対照部に比べて有意に根尖側に存在し、その結果掻爬部の W-EA は有意に大きくなっていた。
非感作群滴下３回目では、すべてのパラメーターに関して掻爬部と対照部間に有意差を認めなかったが、滴下５回目では、掻爬部において対照部に比べ有意なアタッチメントロスを認めた。一方感作群滴下３回目には、MA-JE は掻爬部において対照部に比べて有意に根尖側に移動していた。また５回目では、MC-JE が掻爬部で対照部に比べ有意に根尖側へ移動しており、W-EA は小さくなっていた。MA-JE については有意差を認めなかった。
感作群掻爬部と非感作群対照部における MC-JE、MA-JE および W-EA の変化量を比較すると、感作群掻爬部における変化量が有意に大きかった。
【結論】
感作により抗体が産生されている個体で、長い上皮性付着形成部に抗原が局所に投与されると、正常組織に比べアタッチメントロスや接合上皮の根尖側への深化といった上皮性付着の破壊が促進された。このことは、長い上皮性付着部では抗原の拡散が起こりやすく組織破壊が生じやすいことを示唆していると思われる。

演題 C4（歯周）
【3104】

ヒト歯槽骨由来未分化骨芽細胞の骨原性維持に関わるマーカーの探索

東北大学大学院歯学研究科口腔修復学講座歯科保存学分野 [1]
愛知学院大学歯学部歯周病学講座 [2]
○齋藤　正寛 [1]、相野　誠 [2]、三谷　章雄 [2]

Identification of marker for osteogenic ability of human immature osteoblast isolated from alveolar bones

Division of Operative Dentistry, Department of Restorative Dentistry, Tohoku University Graduate School of Dentistry, Sendai, Japan[1], Department of Periodontology, School of Dentistry, Aichi-gakuin University, Nagoya, Japan[2]
○SAITO MASAHIRO[1], AINO MAKOTO[2], MITANI AKIO[2]

【目的】骨再生医療の技術開発において、ヒト骨芽細胞の生体外増幅技術は重要になる。しかし成人由来のヒト骨芽細胞の増殖には限界があり、特に再生医療を必要とする中高年齢層からの細胞採取は困難を極めている。我々はこれまで、段階的酵素消化法とヒト間葉系細胞専用培地を用いることで中高年層歯槽骨からヒト未分化骨芽細胞（HAOB, immature human osteoblasts isolated from aged alveolar bone）の分離培養が可能であることを報告してきた。HAOB は生体外増幅能と骨芽細胞分化能力を有しているが、細胞分裂を繰り返す事で脱分化に伴い骨原性を失う。そのため HAOB を再生医療に利用するためには、骨原性を判定するマーカーが必要になる。そこで本研究では、HAOB の分裂回数依存的に発現低下する遺伝子を網羅的に探索し、これらの遺伝子より骨原性維持の判定に有効な新規マーカーの探索を行った。

【方法】

１．HAOB の培養

愛知学院大学、大阪大学、東京理科大学の倫理委員会で承認を得た実験計画に基づき、インフォームド/コンセントで同意を得られた 40 歳以上ドナーより採取した歯槽骨より、細菌性コラゲナーゼを用いた連続消化法で HAOB を分離培養した。得られた HAOB の骨芽細胞分化能力は、組換えヒト bone morphogenic protein (rhBMP2)を添加した骨分化誘導培地で 10 日間培養して、アルカリフォスファターゼ(ALPase)活性と石灰化能力試験で判定した。また免疫不全マウスへの移植実験にて生体内での骨形成能力も解析した。

２．HAOB の脱分化過程の解析

HAOB の分裂回数に伴う脱分化過程を調べるため、population doubling（PD）の増加した HAOB（6、11、16、21、24、29、32、35 PDs）に rhBMP2 を添加した骨分化誘導培地で培養後し、ALPase 活性および石灰化能力にて判定した。

３．骨原性マーカーの網羅的遺伝子探索

各 PDs の HAOB より mRNA を抽出し、Human Genome U133A Probe array (GeneChip, Affymetrix, Santa Clara, CA, USA)で、脱分化に伴い発現の低下する遺伝子群を網羅的に解析した。

４．骨原性マーカーの機能解析

網羅的遺伝子解析で得られた候補遺伝子の中で、HAOB で高発現しているのを realtime PCR でスクリーニングした。次に得られた候補遺伝子の siRNAi を HAOB に添加し、骨芽細胞分化に及ぼす影響を解析した。

【結果及び考察】

本実験で得られた HAOB は 35PDs まで生体外増幅可能であり、また高い ALPase 活性と石灰化能力を有しており、免疫不全マウスへの移植で骨組織形成能力が認められた。このような HAOB の骨原性は 16PDs まで維持されているが、21PDs 以降になると脱分化に伴い低下することが確認された。HAOB の脱分化過程において発現が抑制される遺伝子を GeneChip で網羅的に解析した結果、*nebulette (NEBL)*が候補遺伝子として同定された。*NEBL* はヒト線維芽細胞と比較して HAOB で高発現しており、また骨マーカー遺伝子である *BONE SIALOPROTEIN*、*OC*、*OSTERIX*、*RUNX2* と同様に骨芽細胞分化誘導による発現量の増加が認められた。siRNAi を用いて HAOB 内で *NEBL* の発現を抑制すると、ALPase 活性および石灰化能力は低下し、骨芽細胞分化能の抑制が観察された。*NEBL* は nebulin family に属する細胞質内タンパク質であり、アクチンの重合を調整していることから、HAOB の細胞骨格再編を介して未分化骨芽細胞の機能維持および分化に関与する可能性が示された。

【結論】

本研究成果より、*NEBL* は HAOB の骨原性維持に関わる新規マーカー遺伝子であり、その発現量が品質管理の指標として利用出来る可能性が示された。

演題 C5（歯周）
【2504】

Non-Canonical Wnt がセメント芽細胞の分化に与える影響

東北大学大学院　歯学研究科　口腔生物学講座　歯内歯周治療学分野 [1]
北海道大学大学院　歯学研究科　口腔健康科学講座　口腔分子生化学 [2]
○向阪　幸彦 [1]、根本　英二 [1]、須藤　瑞樹 [1]、金谷　聡介 [1]、田村　正人 [2]、島内　英俊 [1]

The effect of non-canonical Wnt on cementoblastic differentiation

Department of Periodontology and Endodontology, Tohoku University Graduate School of Dentistry, Sendai, Japan[1], Department of Biochemistry and Molecular Biology, Hokkaido University Graduate School of Dentistry, Sapporo, Japan[2]
○SAKISAKA YUKIHIKO[1], NEMOTO EIJI[1], SUTO MIZUKI[1], KANAYA SOUKUKE[1], TAMURA MASATO[2], SHIMAUCHI HIDETOSHI[1]

【研究目的】Wnt は初期発生や生体組織の機能維持に至る様々な局面で機能する分泌性蛋白である.近年,間葉系幹細胞が骨芽細胞を始めとする硬組織形成細胞への分化および成熟過程において Wnt シグナルが重要な役割を果たしていることが知られている.我々は Canonical Wnt/β-catenin シグナルのリガンドである Wnt3a が cementogenesis に及ぼす影響について着目し,これまでに Wnt3a が高分化型セメント芽細胞の分化抑制と増殖亢進を誘導するばかりでなく（BONE,44:805,2009）、低分化型である歯小嚢細胞に対しては分化を引き起こすこと（第 57 回春季歯周病学会学術大会）を報告してきた.一方,Non-Canonical シグナル経路のリガンドである Wnt5a は，細胞極性や細胞移動の制御に重要な役割を担うばかりでなく,β-catenin シグナル伝達経路に対しては抑制的に作用することも知られている.我々はこれまでに前骨芽細胞(MC3T3-E1)を用いた研究において,骨形成蛋白（BMP-2）による同細胞分化誘導に対して Wnt5a が分化制御因子として機能することを報告してきた（Biochem. Biophys. Res. Commun. 422:627, 2012）.しかし，セメント芽細胞の分化および機能に果たす Wnt5a の役割に関してはあまり知られていない.本研究では Wnt5a シグナルのセメント芽細胞の分化に与える影響について検討を行った.

【材料および方法】1）4 週齢 Wister 系ラット下顎 M1 の歯根形成期における WNT5a の発現を免疫組織化学染色法により解析した.2）マウスセメント芽細胞株（OCCM-30）およびマウス歯小嚢細胞株（SVF-4）は Dr. Somerman 博士（NIDCR）より分与された.3）コンフルエントの細胞に対して,レコンビナントマウス WNT5a(～100 ng/ml; R&D)あるいは WNT3a(～100 ng/ml; Peprotech)存在下で培養を行った.4) WNT5a に対する siRNA（Ambion）を用いてリバーストランスフェクション法により WNT5a 遺伝子の発現を抑制した.5）アルカリフォスファターゼ活性の測定には p-nitrophenyl phosphate を基質として用い，細胞溶解液の 405 nm 吸光度を測定した.同一細胞数当りの OD_{405}/h に換算することにより酵素活性とした.6）遺伝子の発現の解析は，SYBR グリーンを用いた定量性リアルタイム PCR 法（CFX96 TouchTM, BioRad）により行なった.

【結果】下顎 M1 の歯根形成期における新生セメント質表層に Wnt5a を発現する細胞が認められた.培養マウス歯小嚢細胞(SVF-4)および培養マウスセメント芽細胞においても Wnt5a の遺伝子の発現が認められた.Wnt5a の役割を検討するため SVF－4 を Wnt5a (100 ng/ml)単独刺激で 3 日間培養を行い,アルカリフォスファターゼ活性を測定したが有意な変化は見られなかった.SVF-4 は WNT3a（Canonical Wnt/β-catenin signal ligand）で刺激することによりアルカリフォスファターゼ活性およびその遺伝子発現が亢進することが知られていることから,この反応系において同細胞に発現している Wnt5a の役割を検討した.siRNA 法により SVF-4 の Wnt5a 発現を抑制することにより，Wnt3a 誘導性アルカリフォスファターゼ遺伝子の発現が有意に増強したばかりでなく,アルカリフォスファターゼ酵素活性についても同様の増強作用が認められた.

【考察および結論】以上のことから，Wnt3a による歯小嚢細胞の分化誘導作用に対して Wnt5a はその作用を負の方向に制御している可能性が示唆された．本研究の結果はセメント芽細胞への分化制御機構の解明につながり,さらには歯周組織再生学の発展に寄与するものと考えられる（会員外共同研究者：東北大学歯学研究科　土谷昌広）.