# 「間違い探しテスト」による保存修復処置に関する思い違いの「気づき」

福岡歯科大学総合歯科学講座総合歯科学分野 1)
福岡歯科大学口腔治療学講座歯科保存学分野 2)
福岡歯科大学咬合修復学講座有床義歯学分野 3)

○米田雅裕 1)・山田和彦 1)・泉　利雄 2)・都築　尊 3)・阿南　壽 2)・廣藤卓雄 1)

**Evaluating student knowledge of mistakes in conservative dentistry treatment**

Section of General Dentistry, Department of General Dentistry, Fukuoka Dental College 1
Section of Operative Dentistry and Endodontology, Department of Odontology, Fukuoka Dental College 2
Section of Removable Prosthodontics, Department of Oral Rehabilitation, Fukuoka Dental College 3

○Masahiro Yoneda 1), Kazuhiko Yamada 1), Toshio Izumi2), Takashi Tsuzuki3), Hisashi Anan2), Takao Hirofuji 1)

【緒　言】

歯科医師をめざす学生にとって教科書や講義は知識の獲得に役立ち、臨床実習は技術やコミュニケーション能力の向上に有効だと考えられる。福岡歯科大学では保存修復学の講義はおもに第３，４学年で行われ、基礎実習は第４学年の前期に行われている。診療参加型臨床実習は第 5 学年で実施され、学生が窩洞形成やコンポジットレジン修復などの治療を行っている。これらの講義や実習で学生は基本的な知識を習得しているはずであるが、第 6 学年で筆記試験を行うと、ときどき誤った解答をすることがある。思い違いをしたり診療参加型臨床実習の期間中に保存修復学に関する記憶が減少したりしている可能性がある。この問題を解決するために、われわれは平成 29 年度から診療参加型臨床実習期間中に簡単な「間違い探しテスト」を実施することにした。今回その概要と学生に対するアンケート調査結果を報告する。

【材料および方法】

平成 29 年度、第 5 学年の学生 86 名が診療参加型臨床実習に参加した。4 グループでローテーションを行ったので、総合歯科系に配属された 1 グループ 21 ないし 22 名の学生に対して「間違い探しテスト」および解説を行った。所要時間は診療終了後の 1 時間で、これを 4 グループに各 1 度ずつ行った。意図的に間違った処置を記載した治療の流れプリントを配布し、その間違いを学生が見つけ発表する形式で行った。その後、教員が間違いの箇所を説明し関連する内容について講義した。また、テストおよび講義終了後に無記名のアンケート用紙を配布し、記載漏れがなく公表に同意が得られた回等について分析・集計を行った。

【結　果】

１．すべて正解した学生もいたが、多くの学生が細かなステップについて思い違いしていることが明らかになった。中にはセラミックインレー合着の手順など当然知っておくべき点を間違えた学生もいた。また、アマルガムの除去など体験する頻度は少ないが、国家試験には出題される内容を十分に理解していない学生もいた。

２．アンケート調査の結果、多くの学生にとって「間違い探しテスト」は新しいアプローチで刺激になったことがわかった。自分の弱点に気づいたので保存修復学の勉強をやり直したいと考える学生も多かった。また、自由記載の感想では「思い違いに気づくことができて良かった。」「他のケースのテストも作ってほしい」という意見が聞かれた。

【結論および考察】

多肢選択式テストでは学生の知識の有無を効率よく判断でき、記述式テストでは学生の知識の豊富さを確認できると言われている。一方、「間違い探しテスト」は「洞察力」（気づく力・見抜く力）を養うことができると考えられており、ICT を用いた教育にも応用されている。本テスト・講義により学生は自分の思い違いに気づき、知識の整理に対するモチベーションが上がったと考えられる。また、実際の症例を想定しているので、その後の診療参加型臨床実習で間違ったステップを行うのを防止できると考えられる。今回はローテーションで配属された順にテストを行ったので診療経験の量で成績が異なった可能性は否定できないが、フィードバックの効果は得られたと考えられる。今後は別の症例を準備したり、ディスカッションの時間を増やすことにより「気づき」のほか、学生の「振り返り」にも応用できるよう改善していく予定である。

会員外協力者：福岡歯科大学総合歯科学講座総合歯科学分野　森田浩光

演題発表に関連し、開示すべき利益相反関係にある企業・団体等の有無：無し

# バルクフィルコンポジットレジンに関する研究
## ～深部窩洞における照射深度の影響について～

大阪歯科大学　歯科保存学講座
○岩﨑和恵，保尾謙三，韓嘯宇，井村和希，三浦樹，中嶋國博，平井千香子，河村昌哲，岩田有弘，山本一世

Study on Bulk fill resin composites
～The influence of light irradiation depth in deep cavity～

Department of Operative Dentistry, Osaka Dental University
○IWASAKI Kazue, YASUO Kenzo, KAN Shouu, IMURA Kazuki, MIURA Tatsuki, Nakashima Kunihiro, HIRAI Chikako, KAWAMURA Masaaki, IWATA Naohiro, YAMAMOTO Kazuyo

【目的】

光硬化型コンポジットレジン(以下 CR)修復では重合収縮応力や照射深度の問題から深い窩洞に対しては積層充填が推奨されているが，近年，大型の深い窩洞に対して一括で充填できるバルクフィル CR が開発され臨床応用されている．我々は，第 147 回日本歯科保存学会秋季学術大会において，C-factor の大きな窩洞におけるバルクフィル CR の重合収縮応力の影響について，バルクフィル CR を使用しても，2mm を超える深い窩洞では，充填操作に留意する必要があること[1]を報告した．今回，深さ 4mm の深部窩洞において，バルクフィル CR を一括充填した場合の硬化深度について検討を行ったので報告する．

【材料と方法】

従来型 CR としてソラーレ（GC，以下 SO），バルクフィル CR としてバルクベースハード（サンメディカル，以下 BH），新規バルクフィル CR としてバルクフィル CR ペーストタイプ（GC，以下 BBP）とバルクフィル CR フロータイプ（GC，以下 BBF）を使用した．

直径 4.5mm，厚さ 4mm のゴムリング治具を作製し，暗室にて，各 CR を充填し一方向から光照射を行い，円柱試料を作製した（n=3）．硬化後すぐの群と 24 時間暗室で水中浸漬した群にわけ，未重合部分の除去ためアセトンに浸漬し 60 秒間超音波洗浄を行い，各試料の残存体積を共焦点レーザー顕微鏡を用いて測定し，一元配置分散分析および scheffe の分析により統計処理を行った．

【結果および考察】

硬化後すぐ，また，24 時間後ともに，アセトン浸漬後の BH・BBP・BBF の体積は SO の体積より有意に大きかった．これはソラーレは従来型 CR のため深部まで硬化せず，未重合部分が多かったためと考えられる．

このことから，バルクフィルタイプの CR は重合深度が大きく，深い窩洞においても一括での充填が可能であることが示唆された。

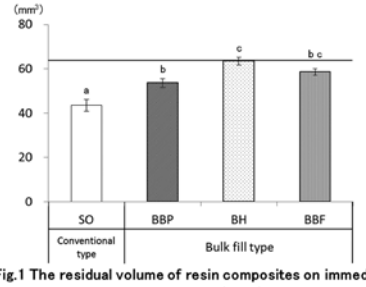


Fig.1 The residual volume of resin composites on immediately
($p < 0.05$)
(same letters : no significant difference)

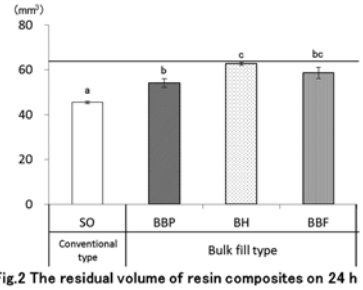


Fig.2 The residual volume of resin composites on 24 h
($p < 0.05$)
(same letters : no significant difference)

【参考文献】1)　岩﨑和恵ら．バルクフィルコンポジットレジンが窩洞の内部応力に与える影響について．
日本歯科保存学会 2017 年度秋季学術大会（第 147 回）　演題抄録集 p138

# 再石灰化されたう窩を脱灰したときのエナメル質表層の性状変化に関する研究
## 第２報　微細構造と元素分布の変化について

愛知学院大学歯学部保存修復学講座
○林　真希，掘江　卓，長塚由香，冨士谷盛興，千田　彰

# Characteristic Changes of Enamel Surface Layer Following Demineralization of Remineralized Enamel Cavity
## Part 2　Morphological Changes and Elemental Distribution

Department of Operative Dentistry, School of Dentistry, Aichi Gakuin University
○HAYASHI Maki, HORIE Taku, NAGATSUKA Yuka, FUJITANI Morioki, SENDA Akira

【研究目的】

エナメル質表面では，常に脱灰と再石灰化が繰り返し起こっており，平衡関係が崩れ脱灰が優位になると，表層下脱灰病変は進行し，やがてう窩が形成される．演者らはこれまでに，エナメル質表層下脱灰層を再石灰化し，再度脱灰した場合，それより下方のエナメル小柱体部の方が酸の侵襲を強く受けることを報告した（日歯保存誌，2012）．また，う窩を形成した場合は，小柱体部だけでなく耐酸性を獲得した小柱鞘も脱灰され（第144回本学術大会），さらに脱灰と再石灰化を繰り返すと，エナメル質表層下脱灰層を再石灰化し再度脱灰した時と同じような形態変化が，う窩のエナメル質表層においても生じることを報告した（第146回本学術大会）．そこで本研究は，前述のう窩を再石灰化し，再度脱灰したときのエナメル質表層の微細構造や元素分布などの経時的変化を検討した．

【材料および方法】

新鮮ウシ抜去前歯のエナメル質ブロック（5×4×3 mm）の唇側矩形面（#2000，3×2 mm）以外をネイルバーニッシュによりマスキングし試片とした．試片全体を脱灰ゲル（0.1 M乳酸，8% methylcellulose，pH 4.6，37℃）に10日間浸漬して表層下脱灰層を調製した．次いで，当該面にリン酸酸性フッ化ナトリウムゼリー（フルオール・ゼリー，東洋製薬）を１日１回（30分）定時に７日間塗布し，処理時間以外は唾液基準ミネラル溶液（1.5 mM $CaCl_2$，0.9 mM $KH_2PO_4$，20 mM Hepes，150 mM NaCl，pH 7.0，37℃）に保管する再石灰化処理を施した．その後，pH 4.0の人工脱灰液（50 mM酢酸，1.5 mM $CaCl_2$，0.9 mM $KH_2PO_4$，37℃）に６日間浸漬脱灰し，う窩を調製した．これらのう窩において７日間の再石灰化処理後，pH 4.6の人工脱灰液で再度脱灰処理を６日間施した．各種処理後の各試片を通法に従いアルコール脱水・包埋した後，断面（#15000）を走査電子顕微鏡観察を行うとともに，電子線マイクロアナライザーを用いてCaおよびPの分布状態を分析した．

【結果および考察】

形成されたう窩の表層は，健全エナメル質よりCa，Pの濃度の低い無定形構造を呈し，その下部には小柱体部の喪失と小柱鞘の残遺が散見されその部のCa，Pの濃度はさらに低かった．それより下方は，脱灰により境界明瞭な小柱が観察され，漸次正常エナメル質に移行していたが，Ca，Pの濃度に変化は認められなかった．う窩を再石灰化すると，表層ではCa，Pの濃度が僅かに高くなっただけで形態に変化はほとんどなかったが，その下部はCaの濃度が高くPに濃度変化はなく，再石灰化により$CaF_2$が沈着したと考えられる球状構造物が多数観察された．また，それより下方の脱灰の影響が認められた層は，再石灰化してもCa，Pに濃度変化は認められなかったが，境界明瞭な小柱が観察された層の中央部分の層の小柱は再石灰化により境界が不明瞭になっていた．さらに再度脱灰を施すと，表層ではCa，Pの濃度に変化がほとんどない薄層が僅かに残存しただけで無定形構造物とその下部の球状構造物は，ほとんどが消失し，Ca濃度が非常に低い小片が多数認められた．また，その下方の再石灰化により境界が不明瞭であった小柱は，再脱灰により小柱体部が脱灰されCa，Pの濃度が低くなっており，小柱鞘の再石灰化による耐酸性獲得が考えられた．なおその他の部分は，形態およびCa，Pの濃度にほとんど変化はなかった．

【結論】

本研究の条件下では，エナメル質表層下脱灰層を再石灰化し，再度脱灰して形成したう窩の最表層を再石灰化し，さらに脱灰すると，エナメル質表層下脱灰層を再石灰化し，再度脱灰した時と同じような形態と元素分布の変化がう窩のエナメル質表層においても生じること，またう窩の表層は再石灰化しても耐酸性の向上は期待できないことが判明した．

# 異なるタイプのエッチ＆リンスシステムにおける象牙質接着耐久性

日本大学歯学部保存学教室修復学講座 [1)]，総合歯学研究所生体工学研究部門 [2)]，かなまる歯科クリニック [3)]
○崔　慶一 [1)]，髙見澤俊樹 [1,2)]，石井　亮 [1)]，今井亜理紗 [1)]，森竹宣之 [1)]，
山内嘉文 [1)]，宮崎真至 [1,2)]，金丸壽良 [3)]

**Influence of different types of etching & rinse adhesive systems on dentin bond durability**

Department of Operative Dentistry[1)], Division of Biomaterials Science, Dental Research Center[2)],
Nihon University School of Dentistry,
Kanamaru Dental Clinic[3)]
○SAI Keiichi[1)], TAKAMIZAWA Toshiki[1,2)], ISHII Ryo[1)], IMAI Arisa[1)], MORITAKE Nobuyuki[1)],
YAMAUCHI Kabun[1)], MIYAZAKI Masashi[1,2)], KANAMARU Toshiro[3)],

【緒言】

エッチ＆リンス接着システムは，セルフエッチング接着システムに比較してエナメル質への接着性が高くなるものの，象牙質に対してはコラーゲン繊維へのダメージあるいは脱灰象牙質への不完全なモノマー浸透が指摘されており，その接着耐久性が懸念されている。近年，異なるエッチングモードで使用可能なユニバーサルアドヒーシブが開発，市販されており，その象牙質接着性についてはいずれのエッチングモードにおいても同等の接着性を示すことが報告されている。しかし，エッチ＆リンスモードでのユニバーサルアドヒーシブの象牙質接着耐久性については，これまで用いられてきた 3 ステップあるいは 2 ステップエッチ＆リンス接着システムと比較した検討は少なく，不明な点が多いのも現状である。そこで，演者らはステップ数の異なるエッチ＆リンス接着システムについて，サーマルサイクリング負荷後の剪断接着試験を行うとともに象牙質処理面および接着界面の走査型電子顕微鏡（SEM）観察からそれぞれのエッチ＆リンス接着システムの象牙質接着耐久性について比較検討を行なった。

【材料および方法】

供試したエッチ＆リンス接着システムは，3 ステップの Scotchbond Multi-Purpose Plus（SM，3M ESPE），2 ステップの Single Bond Plus（SB，3M ESPE）およびユニバーサルタイプの Scotchbond Universal（SU，3M ESPE）の合計 3 製品とした。接着試験に際しては，ウシ歯冠部象牙質を SiC ペーパーの#320 まで研磨を行い被着象牙質面とした。被着面に対してリン酸エッチング（Ultra-Etch, Ultradent Product）を 15 秒間行った後，製造者指示条件に従いそれぞれ接着操作を行った。次いで，内径 2.38 mm の Ultradent 接着試験用治具を歯質表面に固定し，レジンペーストを填塞，照射を 30 秒間行い，これを接着試験用試片とした。これらの試片は，37℃精製水中に 24 時間保管，10,000, 30,000 および 50,000 回の温熱負荷（5～55℃，係留時間 60 秒）を加えた群にそれぞれ分けた。所定の保管期間が終了した後，万能試験機を用いてクロスヘッドスピード毎分 1.0 mm の条件で剪断接着強さを測定した。また，剪断接着試験後の破断試片については，その破壊形式の判定のために，実態顕微鏡を用いて 10 倍の倍率で歯質側およびレジン側破断面を観察し，界面破壊，レジンあるいは象牙質の凝集破壊および混合破壊として分類した。なお，試片の数は 15 個としてその平均値および標準偏差を求め，有意水準 0.05 の条件で統計学検定を行った。

また，各接着システムの処理面および象牙質接合界面について，通法に従って走査型電子顕微鏡（SEM）観察用試料を製作し，加速電圧 10 kV の条件で SEM 観察を行った。

【成績および考察】

水中保管 24 時間後の初期接着強さは，SM および SU 間では有意差は認められないものの，SB は他の接着システムに比較して有意に高い接着強さを示した。また，サーマル試験後の接着強さでは，いずれの接着システムにおいてもサーマル負荷回数の延長によってその接着強さは低下したものの，温熱負荷による接着強さの変化は用いた接着システムによって異なるものであった。すなわち，各接着システムに含有される成分および塗布法が象牙質接着耐久性の違いに影響を及ぼした可能性が示唆された。また，SEM 観察の結果から，アドヒーシブ塗布後の処理面についてはいずれの接着システムにおいても，その形態学的形態に大きな違いは観察されなかったものの，接着界面ではアドヒーシブの厚み，レジンタグの長さは用いた接着システムによって異なるものであった。

【結論】

温熱負荷による象牙質接着耐久性は，用いるエッチ＆リンス接着システムによって異なることが示された。

# 各種照射器を用いた象牙質接着能の評価

大阪歯科大学歯科保存学講座
○黄地智子，澤井健司郎，横田啓太，竹内摂，中田朋宏，三木秀治，吉川一志，山本一世

## The Evaluation with various irradiation device on the Adhesive Properties to Dentin

Department of Operative Dentistry, Osaka Dental University
○OUCHI Satoko, SAWAI Kenshiro, YOKOTA Keita, TAKEUCHI Osamu, NAKATA Tomohiro, MIKI Hideji, YOSHIKAWA Kazushi, YAMAMOTO Kazuyo

【目的】近年，あらゆる種類の窩洞に対してコンポジットレジン修復する機会が増えるなか，使用する光照射器や接着システムはめまぐるしい進歩をとげ，新しい商品が次々と開発されている．光照射器に関しては，従来はハロゲンランプ方式の光照射器が主流であったが，近年では青色発光ダイオード（以下，LED）を光源とする光照射器が臨床応用される機会が増えている．今回，リン酸エステル系モノマーと高活性光重合開始剤を含む新規ボンディングシステムであるメガボンド 2（以下，MB2）がクラレノリタケデンタルから開発された．このボンディングシステムは光照射時の重合率を向上させることで高出力 LED 光照射器使用時間が短縮でき，LED 照射器使用時の接着性を向上させることができる．今回，MB2 とメガボンド（以下，MB）を用いて使用照射器と照射距離が引張接着強さ（以下，TBS）に与える影響の比較，検討を行った．

【方法】ヒト抜去歯に＃600 の耐水研磨紙を用いて象牙質被着面を作成し，被着面積を直径 3mm に規定した．MB および MB2 で製造者指示に従い歯面処理を行った後，照射距離を 2mm，7mm，12mm，22mm と変えて XL-3000（ハロゲン光源）10 秒，ペンキュア（LED 光源）10 秒，ペンキュア 2000（LED 光源）ハイパワーモード 3 秒で光照射を行った．その後クリアフィル AP-X（クラレノリタケデンタル，シェード A3）を充填し，XL3000 にて光照射を行った．24 時間 37℃水中保管した後，引張試験機（IM-20 INTESCO）を用いて CHS0．3mm/min にて引張接着強さ（以下，TBS）を測定した(n=5)．なお統計処理は，一元配置分散分析および Tukey の検定を行った．

【結果】結果をグラフに示す．

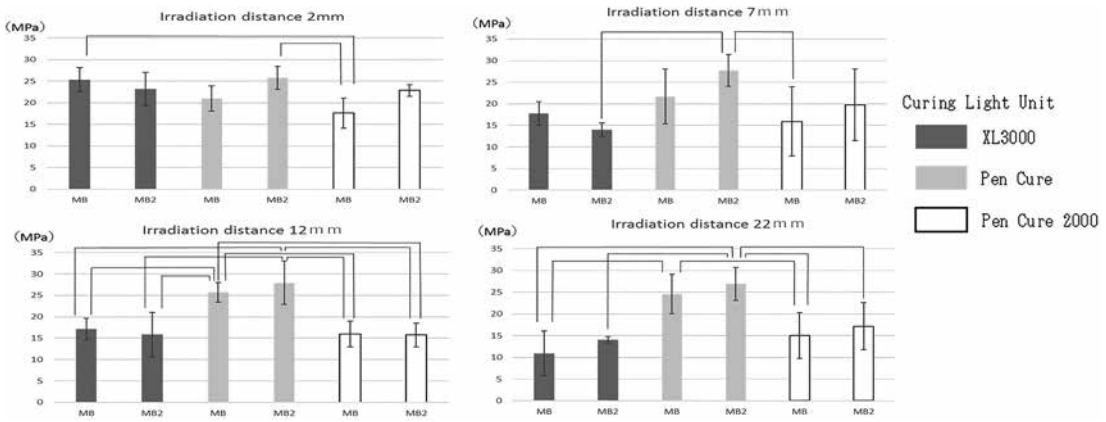


Results of TBS (P<0.05)

【考察】照射距離が 2 ㎜の場合，MB2 はハイパワーモード 3 秒照射でも十分な TBS を得ることができた．これは MB2 が高活性光重合開始剤を含むため LED 光の吸収が大きく，3 秒の光照射でも高活性なラジカル反応が多く起こったためと考えられる．しかし照射距離が長くなると MB2 であっても 3 秒の光照射では十分な TBS を得ることができず，ペンキュア 10 秒照射でのみ十分な TBS を得ることができた．照射距離が長くなると光エネルギーは弱くなり，十分にボンディング材を重合できなかったためと考えられる．

【結論】照射距離が短い場合は MB2 に対しては LED 光照射器のハイパワーモード 3 秒で十分な TBS が得られた．しかし照射距離が長い場合はハイパワーモードであっても 3 秒では照射時間が足りず，十分な照射時間を確保する必要があることが示唆された．

# 試作覆髄剤の象牙質剪断接着強さ

鹿児島大学大学院医歯学総合研究科歯科保存学分野
○西谷登美子，星加知宏，勝俣愛一郎，丁　群展，林　宏昌，勝俣　環，永山祥子，西谷佳浩

**Shear bond strengths of experimental pulp capping materials to dentin**

Department of Restrative Dentistry and Endodontology,
Kagoshima University Graduate School of Medical and Dental Sciences

○NISHITANI Tomiko, HOSHIKA Tomohiro, KATSUMATA Aiichiro, TING Chun-Chan,
HAYASHI Hiromasa, KATSUMATA Tamaki, NAGAYAMA Shoko, NISHITANI Yoshihiro

【研究目的】う蝕の治療においては，レジンによる接着修復時の覆髄は不要とされる．水酸化カルシウム製剤を代表とする覆髄剤には歯質や充填材料との接着性が得られないことから，覆髄を施さないことにより辺縁漏洩による細菌感染のリスクを避けることが可能となるが，有髄歯における歯髄への修復象牙質形成の働きかけは失われる．また有病高齢者のう蝕治療ではう蝕を残置せざるを得ない状況もある．本研究は，歯質接着性および石灰化促進作用・抗菌性を有する覆髄剤と，その覆髄剤と一体化して重合硬化する充填材料を検討し，新たなコンポジットレジン修復法を開発することを目的として，象牙質と試作覆髄剤の剪断接着強さについて検討を行った．比較として市販の覆髄剤についても評価を行った．

【材料及び方法】メタクリル酸 2-ヒドロキシプロピル（和光）に Proroot MTA（デンツプライ ）を重量比 6：3 または 7：3 で配合してスーパーボンドキャタリスト V（サンメディカル)にて重合させ（それぞれ MTA6：4 群，MTA7:3 群とする)，試作覆髄剤として実験に供した．市販の覆髄剤であるダイカル（デンツプライ）およびセラカル（ビスコ）を比較対象とし，象牙質は 30 週齢未満の新鮮ウシ抜去下顎前歯 30 本を用いた．ウシ前歯を歯冠部にて切断・エポキシ樹脂に包埋後，前歯唇側面を＃600 耐水研磨紙にて研削した象牙質面を被着面とした．象牙質に対して内径 2.6 mmのモールドを設置し，モールド内に各種覆髄剤を填入した．セラカルについては光照射器にて光硬化させた．湿度 100%の保管箱に入れて 48 時間 37℃インキュベーター内で静置した．その後，接着試料体の一部をランダムに抽出して剪断接着試験および走査電子顕微鏡による破断面の観察を行った．剪断試験は卓上万能試験機（EZ Test，Shimadzu）を用いて，クロスヘッドスピード 1.0 mm/min の条件下で行った．試料数を各 6 個とし，得られた結果は One-way ANOVA と Student-Newman-Keuls Methods を用いて有意水準 5%にて統計処理を行った．

【結果】剪断接着強さは MTA6：4，MTA7:3，ダイカル，セラカルの順に 2.44±0.62 MPa，1.81±0.15 MPa，0.49±0.08 MPa，0.11±0.09 MPa であり，MTA6:4 が最も高い剪断接着強さを示した．

【考察および結論】剪断試験結果より，メタクリル酸 2-ヒドロキシプロピルと MTA を配合した新規覆髄材は歯質への接着性を示した．また，MTA とモノマーの配合率を変えることにより接着強さに影響を与えることが確認された．今後は脱灰象牙質やう蝕象牙質，歯髄組織への影響，さらに窩洞内の細菌へ及ぼす影響について検討する予定である．

本研究は JSPS 科研費 JP17K11710 の助成を受けたものです。

# 試作ボンディング材の各種被着体への接着性評価

YAMAKIN 株式会社
○林未季，水田悠介，坂本猛

## Evaluation of bond strength of a trial adhesive to various adherends

YAMAKIN CO., LTD.
○Miki Hayashi, Yusuke Mizuta, Takeshi Sakamoto.

【目的】

歯科保存修復の臨床において，エッチング，プライミングおよびボンディングの工程を 1 液で同時に行う 1 ステップ 1 液タイプのボンディング材が広く用いられるようになっている．その中でも，プライマーを不要とし被接着対象を選ばないような特徴を有する製品がある．このような製品は，口腔内で複数の被着体にも対応でき，煩雑な作業を少なくすることが可能となる．また，ボンディング材を塗布後の放置時間や重合時間を短縮した製品も開発されている．さらに，最近では，これらの特徴を兼ねそろえた複数の被着体に用いることができ，操作時間を短縮した製品が上市されている傾向がある．このような製品は，操作ミスによるリスクの発生頻度を低減することで術者の負担を軽減し，チェアタイムの短縮を可能とすることで最終的に患者への負担を軽減することにつながる．

そこで，操作時間の短縮および歯質以外の材料も接着対象（ジルコニア，金属など）とするボンディング材の開発を目指すために，11-メタクリロイルオキシテトラエチレングリコールジハイドロジェンホスフェート（M-TEG-P™）を含む試作組成を調製し，各種被着体に対する接着性の評価を行った．

【材料および方法】

A) 試作ボンディング材の調製

リン酸モノマー（M-TEG-P™），4-MET，チオール化合物および UDMA を主成分とした試作ボンディング材を調製した．

B) 接着試験方法とその測定方法

試験片は JIS T 6611 を参照してウシ下顎前歯および各種被着体（Table）を使用し，耐水研磨紙（P600）で研磨された直径 3 mm の接着面を作製した．接着試験はボンディング材塗布後，5 秒間放置し，十分にエアー乾燥を行い，光照射器（ペンキュアー2000：モリタ）を用いて 2000 mW/cm$^2$ で 3 秒間光重合した．接着面上には直径 5 mm のゴム製 O リングを設置し，内部に iGOS を充填後，十分に光硬化した．試験体は 37℃の水中で一日保存し，万能試験機（EZ-GRAPH：島津製作所）を用いてクロスヘッドスピード 1 mm/min で引張試験を行った．

Table Adherends for bond strength test

| Adherend | Product | Manufacturer |
|---|---|---|
| Titanium | KZR-CAD Ti | YAMAKIN |
| Zirconia | KZR-CAD Zirconia SHT | YAMAKIN |
| Gold alloy | YP GOLD TYPE I -n | YAMAKIN |
| Silver alloy | UNI 1-n | YAMAKIN |
| Gold-silver-palladium alloy | PALLAZ12-n | YAMAKIN |

【結果および考察】

試作ボンディング材は，各被着体に対して操作時間を短縮した条件（放置時間 5 秒，重合時間 3 秒）において約 5～30 MPa の接着強さを示した．一般的に，貴金属の接着性にはチオール化合物，他の被着体にはリン酸モノマーが関与するといわれている．試作ボンディング材においては，チオール化合物とリン酸モノマーである M-TEG-P™ を併用することにより，被着体によっては，接着性の差がみられたものの良好な接着性を示したと考えられる．

# 新規フロアブルレジンの Two body wear と Flowability に関する研究

[1] 日本歯科大学大学院新潟生命歯学研究科 硬組織機能治療学
[2] 日本歯科大学新潟生命歯学部 歯科保存学第 2 講座
○佐藤史明 [1]、新海航一 [1,2]

## Two-body wears and flowabilities of the novel flowable resin composites

[1]Advanced Operative Dentistry-Endodontics, The Nippon Dental University Graduate School of Life Dentistry at Niigata
[2]Department of Operative Dentistry, The Nippon Dental University School of Life Dentistry at Niigata
○SATO Fumiaki[1], SHINKAI Koichi[1,2]

【研究目的】現在、口腔内の齲蝕処置にコンポジットレジン修復が適応されることが多い。中でもフロアブルレジンは流動性が高く、ダイレクトアプリケーションシリンジを用いた充填法により操作性が良好である。また、流動性が異なるタイプ（High flow、Medium flow、Low flow）が市販され、状況に応じて使い分けられている。近年、咬頭や隆線の形態付与を容易にすべく超低流動性タイプ（Super low flow）が開発された。Low flow や Super low flow のフロアブルレジンは、咬合負荷が強い 1 級窩洞や 2 級窩洞へも適応される。本研究では、新規フロアブルレジンの Two body wear 量とフロー値を測定するとともに、それらの関連性について検討した。

【材料および方法】**材料**：新規フロアブルレジンのグレースフィルゼロフロー（Super low flow、GZ）とグレースフィルローフロー（Low flow、GL）、コントロールに MI フィル（Low flow、MI）を使用した（GC）。接着システムは、G-マルチプライマー、G-プレミオボンド、エッチャントを使用した（GC）。**試料作製**：ダイヤモンドポイント#149 でセラミックブロック上面に外開き円筒形窩洞（直径 4mm、深さ 2mm）を形成した。エッチャントで窩洞を処理した後、G-マルチプライマーを塗布し、強圧エアブローを約 5 秒間行った。次に G-プレミオボンドを塗布し 10 秒間放置後、約 5 秒間の強圧エアブロー、10 秒間光照射を行った。レジンを 2 回に分けて積層充填し、光照射を各々20 秒間ずつ行った。試料を恒温恒湿器に 48 時間保管後、#1500 耐水研磨紙でレジン充填面を研磨し平坦化した（n＝10）。**摩耗試験**：セラミックスタイラスを用い、30N、60 cycles/min の条件で Two body wear test を行った。荷重負荷 1 万回毎に、付加型シリコーンラバー印象材にて摩耗面を印象採得し、4 万回まで繰り返した。レーザー測定顕微鏡 STM6（OLYMPUS）を用いて摩耗量（$mm^3$）を測定した。**フロー値の測定**：スライドガラス上にレジンを約 0.05 g 採取、重量を正確に測定した。そのレジン上にスライドガラス 1 枚を被せて 10 秒間放置後、円形に展延した直径を 60 度毎に 3 か所測定、その平均値を重量で除した値をフロー値（mm）とした。**統計分析**：摩耗量に関し、材料間の有意差は一元配置分散分析と Tukey 検定を用いて摩耗ステージ毎に、摩耗ステージ間の有意差は対応のある一元配置分散分析と Bonferroni 検定を用いて材料毎に検定した。フロー値は一元配置分散分析と Tukey 検定を用いて材料間の有意差を検定した。有意水準は $p<0.05$ とした。**SEM 観察**：スタイキャストを用いてレプリカを作製、摩耗面形態を観察した。

【結果と考察】各材料の各摩耗ステージでの摩耗量（平均値±SD）とフロー値を下表に示す。全ての摩耗ステージで GZ の摩耗量は MI と比較して有意に少なかった（$p<0.05$）が、GL の摩耗量は MI と有意差を認めなかった（$p>0.05$）。また、フロー値は、MI＜GZ＜GL となり、全ての材料間で有意差が認められた（$p<0.001$）（Table 1）。今回使用したフロアブルレジンの Two body wear 量とフロー値の間に明確な関連性は認められなかったが、フィラーの粒径と配合量、希釈用レジンの含有率は、流動性や耐摩耗性に大きな影響を与えていると考えられる。

Table 1 The wear volume (mean ± SD, unit: $mm^3$) after each wear cycles and the flow value (mean ± SD, unit: mm) of the materials tested

| Material | Wear volume after each wear cycles | | | | Flow value |
|---|---|---|---|---|---|
| | 10,000 | 20,000 | 30,000 | 40,000 | |
| GZ | $0.036 \pm 0.017^{B}$ | $0.063 \pm 0.030$ | $0.089 \pm 0.040^{B}$ | $0.111 \pm 0.044$ | $8.52 \pm 0.46$ |
| GL | $0.056 \pm 0.026^{aAB}$ | $0.113 \pm 0.060^{abA}$ | $0.176 \pm 0.101^{bcAB}$ | $0.238 \pm 0.141^{cA}$ | $9.96 \pm 0.40$ |
| MI | $0.059 \pm 0.020^{A}$ | $0.124 \pm 0.037^{A}$ | $0.195 \pm 0.084^{aA}$ | $0.250 \pm 0.113^{aA}$ | $7.65 \pm 0.17$ |

GZ: Gracefil zero flow, GL: Gracefil low flow, MI: MI fil

In the same row, values with the same small superscript letters indicate no significant differences ($p>0.05$)

In the same column, values with the same large superscript letters indicate no significant differences ($p>0.05$)

# フロアブルレジンの重合収縮と窩壁適合性（第 4 報）
## －粘度特性と流動特性－

1 神奈川歯科大学大学院歯学研究科 口腔統合医療学講座 保存修復学分野
2 神奈川歯科大学大学院歯学研究科 顎顔面病態診断治療学講座 放射線応用科学分野
3 神奈川歯科大学附属病院 4 神奈川歯科大学大学院歯学研究科 歯学教育学講座
○武村 幸彦[1]，川股 亮太[2]，尹 榮浩[1]，片桐 法香[3]，向井 義晴[1]，花岡 孝治[4]

# Polymerization shrinkage and cavity adaptation of flowable composite resin (Part 4)

1 Division of Restorative Dentistry, Department of Interdisciplinary Medicine, Graduate School of Dentistry, KANAGAWA DENTAL UNIVERSITY 2 Division of Radiopraxis Science, Department of Maxillofacial Diagnosis and Treatment, Graduate School of Dentistry, KANAGAWA DENTAL UNIVERSITY 3 KANAGAWA DENTAL UNIVERSITY Hospital
4 Department of Dental Education, Graduate School of Dentistry, KANAGAWA DENTAL UNIVERSITY
○TAKEMURA Yukihiko[1], KAWAMATA Ryota[2], YOON Youngho[1], KATAGIRI Norika[3], MUKAI Yoshiharu[1], HANAOKA Koji[4]

【目的】

非侵襲的な修復（MI 修復）材料であるフロアブルコンポジットレジンは，耐磨耗性や機械的性状の材質向上に伴い，臨床での応用範囲が拡大している。近年，フロアブルレジン中のフィラーの形状やシラン処理，マトリックスレジンを変えることで，その流動性を変化させ臨床応用されている。

高い流動性を持つフロアブルコンポジットレジンは大きな重合収縮を伴うことも知られており，重合収縮挙動を評価するうえでコンポジットレジンの粘度特性，流動特性を測定することは重要である。

本研究の目的は，フロアブルレジンの動的粘度測定を用い，粘度特性と流動特性をレオロジーの観点から評価，検討することである。

【材料と方法】

実験にはフロアブルレジンであるエステライトユニバーサルフローの Super Low(ESTE super low)，Low(ESTE low)，High(ESTE high)（トクヤマデンタル）を用いた。

分散系試料であるコンポジットレジンの測定には，コーンプレート型のブルックフィールド粘度計 TVE-35H(東機産業)を用いて動的粘度測定を行い，粘性と流動性を評価した。まず，シリンジ先端のチップをはずし，各フロアブルレジン 0.15ml をシリンジから直接プレート上に採取した。半密閉状態で 25℃の温度にコントロールされた粘度計にセットし，3°×R7.7 コーンロータを使用し，次の回転速度条件にて測定を行った。変速プログラム条件で，低回転より高回転へ（up モード）さらに低回転へ（Down モード）の階段状ずり速度上昇および低下測定を行った。回転速度 0.5，1，2.5，5，10，20，50rpm と多段階の固定回転数で均等にせん断速度をかけて，粘度曲線および流動曲線を得た。

【結果】

以下に，粘度曲線（左図）および流動曲線(右図)を示す。

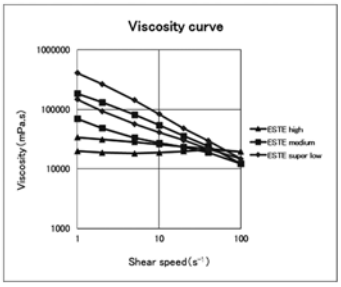


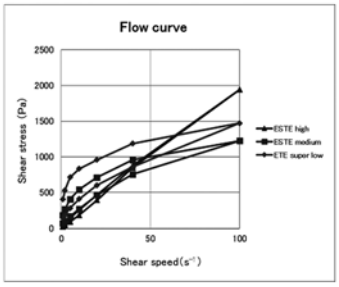


流動性の異なるフロアブルレジンは，すべて非ニュートン性の流動曲線を示し，ずり応力が加わった場合，粘性が減少し流動性が増すチクソトロピー性（揺変性）を有する材料であることが示され，低粘性とされる ESTE high に比べ，粘性が高い super low は良好な賦形性を有することが示された。また高粘性のフロアブルレジンは粘度曲線のヒステリシスループの面積が大きく，高ずり状態で良好な流動性を示し，かつ，ずり開放状態では流動性の低下を示す典型的な材料であることが示唆された。

【結論】

今回用いたフロアブルレジンは，非ニュートン性の流動曲線を示し，ずり変形が与えられた場合，レジンの粘性が減少し流動性が増す良好な賦形性を有する典型的なチクソトロピー性を有する材料であることが示された。

# レジンセメントを用いたジルコニアとコンポジットレジンコアの接着に及ぼすレーザーエッチングの影響

[1]日本歯科大学大学院新潟生命歯学研究科　硬組織機能治療学
[2]日本歯科大学新潟生命歯学部　歯科保存学第２講座
○チュンジット・パコーン[1]、佐藤史明[1]、吉井大貴[1]、川嶋里貴[2]、鈴木雅也[2]、新海航一[1、2]

**Effect of Laser Etching on the Shear Bond Strength of Zirconia Bonded to Resin Composite Core With Resin Cement**

1Advanced Operative Dentistry· Endodontics, The Nippon Dental University School of Life Dentistry at Niigata
2Department of Operative Dentistry, The Nippon Dental University School of Life Dentistry at Niigata
○CHUENJIT Pakorn[1], SATO Fumiaki[1], YOSHII Daiki[1], KAWASHIMA Satoki[2],
SUZUKI Masaya[2], SHINKAI Koichi[1, 2]

**Objective:** To examine the effect of laser etching with Er,Cr:YSGG on the shear bond strength (SBS) of zirconia cemented to resin composite core using a resin cement.

**Methods and Materials:** One hundred and sixty specimens (5 × 5 × 2 mm) were sectioned from zirconia CAD/CAM blocks (Katana, Kuraray Noritake, Japan) using a slow-speed saw, and sintered according to manufacturer's instructions. The specimens were divided into three experimental groups according to the surface treatment (n = 5): Control group (C), no mechanical surface treatment; Sandblast group (SB), the surfaces of the specimens were perpendicularly sandblasted at a pressure of 0.35 MPa from a distance of 10 mm for 20 s using 50-μm alumina ($Al_2O_3$) particles (Jet Blast II, J. Morita, Japan); and Laser group (L), the surfaces of the specimens were irradiated with Er,Cr:YSGG laser. The laser parameters comprised combinations of various watts (2–6 watt) and repetition times (20–50 Hz) in a total of 30 groups. After treatment, the arithmetic mean roughness values ($R_a$) of the zirconia surfaces were measured. Resin composite for build-up core (BeautiCore LC, Shofu Inc., Japan) was filled in plastic tubes and photo-cured for 40 s to fabricate resin composite discs (diameter, 3 mm; height, 2 mm), which were stored in an incubator for 24 h at 37°C and 95% humidity. A piece of adhesive tape with a circular hole (diameter, 2 mm) was placed on the zirconia plate to define the bonding area. Ceramic primer was applied on the surface of the zirconia adhesive and air dried for 10 s. Each resin composite disc was cemented to a zirconia plate using dual-cured resin cement (Panavia V5, Kuraray Noritake, Japan); a small amount of the mixed resin cement was placed on the zirconia plate, and the resin composite disc was placed over it for 3 min (loading weight, 1 kg). Subsequently, the cement was photo-cured from five directions (20 s each) for a total of 100 s using a light-curing unit (Pencure2000, J. Morita, Japan). All cemented specimens were stored in distilled water at 37°C for 24 h. The SBS test was carried out using a universal testing machine (EZ Test 500N; Shimadzu, Japan) at a crosshead speed of 1.0 mm/min. The fracture surfaces of the specimens were examined using a stereomicroscope (Leica EZ4D, Wetzlar, Germany) to determine the failure modes. SBS and surface roughness data were statistically analyzed using one-way analysis of variance (ANOVA) followed by the Tukey's **HSD** test and Kruskal-Wallis test followed by Dunn's nonparametric multiple comparisons test, respectively, with 95% confidence intervals. For the laser group, two-way ANOVA was used to detect the effects of two factors (power and repetition times of laser etching) on the SBS.

**Results:** One-way ANOVA showed that there were no statistical differences ($p = 0.14$, $F = 1.32$) in SBS among the C, SB, and L groups; likewise, two-way ANOVA revealed no significant effects of both power and repetition times on SBS ($p \geq 0.17$). All specimens demonstrated adhesive failure between the resin cement and the surface of the zirconia plate. The surface roughness values of 5W-20Hz in L and SB were significantly higher than that of C ($p < 0.05$). The other groups in L showed no significant differences in surface roughness when compared with that of C.

**Conclusion:** Within the limitations of this study, the SBSs of the zirconia specimens cemented to resin composite cores using a resin cement were not significantly increased despite the application of various surface treatments. However, surface roughness values in the laser-irradiated and sandblasted groups were significant higher than that of the controls.

# セルフアドヒーシブレジンセメントの接着性能

神奈川歯科大学大学院歯学研究科　口腔科学講座
クリニカル・バイオマテリアル分野
○和田悠希，三宅　香，亀山祐佳，大橋　桂，二瓶智太郎

Adhesive performance of self-adhesive resin cement

Division of Clinical Biomaterials, Department of Oral Science,
Graduate School of Dentistry, Kanagawa Dental University
○WADA Yuuki, MIYAKE Kaori, KAMEYAMA Yuka, OHASHI Katsura, NIHEI Tomotaro

【研究目的】

現在，臨床では患者のニーズに合わせて様々な歯冠修復材料が選択されており，修復物合着の際には歯科用セメントが使用される．特に接着性レジンセメントは，優れた機械的強度と接着性能を有していることから頻用されている．しかしながら歯質および材料により前処理が異なり，接着操作が煩雑であることからテクニックエラーにより，レジンセメントの接着性能を十分に発揮できない場合がある．近年，前処理を不要としたセルフアドヒーシブレジンセメントが開発され，注目を浴びている．本研究では，市販されているセルフアドヒーシブレジンセメントの歯質および各種材料に対する接着性に関して検討した．

【材料および方法】

供したセメントは，G-CEM ONE（GO：ジーシー），G-CEM CERASMART（GC：ジーシー），BeautiCem SA（BS：松風），SA ルーティング　プラス（SL：クラレノリタケ）および RelyX Unicem2（RU：3M ESPE）の計 5 種とした．また，被着体としてウシ上顎前歯（エナメル質，象牙質），金銀パラジウム合金（YAMAKIN），CERASMART 270（CER：ジーシー）および KZR-CAD HR Block2（KZR，YAMAKIN）を使用した．

被着体はウシ前歯歯冠部唇側面を耐水研磨紙＃600 で研磨し，エナメル質または象牙質を露出させたもの，ならびにその他の各被着体を厚さ 3mm に切断した後，耐水研磨紙＃600 で研磨したものとした．各被着体は，接着面積規定のため直径 3mm の穴を開けたメンディングテープ（3M）を貼付し，直径 10mm のステンレス製接着子に約 0.2mg のセメントを盛り，被着面に圧接，1kg の荷重を 5 分間負荷し接着した．負荷中に余剰セメントに対して可視光線照射器（オプチラックス，サイブロンデンタル株式会社）にて 2 方向から 2 秒間ずつ光照射を行い，余剰なセメントを除去し，荷重を徐いた後に室温にて 30 分静置し，37℃水中に 7 日間保管した．また，処理条件としてエナメル質に 30 秒間エッチング処理を行った群，歯質以外の各被着体に 20 秒間サンドブラスト処理を行った群を作製し，さらに GO に関してはエナメル質および象牙質に対して接着強化プライマーにて表面処理を行った群を作製した．保管後，オートグラフ EZ Test（EZ-S 500N，島津製作所）にてクロスヘッドスピード 1mm/min で引張接着試験を行った．なお，試料数は各群 6 個とした．得られた結果は，一元配置分散分析により有意水準 5%で統計処理を行い，有意差が認められた場合には Tukey’s の多重比較検定を行った．

【結果】

エナメル質に対する接着では，SL が他群と比較して有意に高い値を示し（$p<0.05$），エッチング処理により接着強さの有意な増加が認められた（$p<0.05$）．象牙質に対する接着では，RU が他群と比較して有意に高い値を示した（$p<0.05$）．また，GO においてはプライマー処理により象牙質のみで接着強さの有意な増加が認められた（$p<0.05$）．歯面以外の各被着体に対する接着では，ほとんどの材料で未処理群では十分な接着性を示さなかったが，CER に対して SL および RU，KZR に対して GC，SL および RU が他群と比較して有意に高い値を示した（$p<0.05$）．また，RU 以外でサンドブラスト処理により接着強さの有意な増加が認められた（$p<0.05$）．

【考察】

以上の結果より，セルフアドヒーシブレジンセメントは前処理なしで歯質に対する接着性を示したが，エナメル質に対してはエッチング処理が有効であり，さらに GO においては象牙質に対して付属のプライマー処理が有効であることが示唆された．また GC，SL および RU ではレジンブロックに対して未処理でも接着性を示したが，その他の材料ではほとんど接着性を示さなかったことから，修復物合着の際にはサンドブラスト処理による機械的嵌合や各種プライマー処理による化学的結合が必要であると示唆された．

# リン酸系モノマーがアルミナブラスト処理した金銀パラジウム合金の接着に及ぼす効果

[1] 九州歯科大学口腔機能学講座口腔保存治療学分野
[2] 九州歯科大学口腔機能学講座生体材料学分野
○ 宮原宏武 [1]，吉居慎二 [1]，清水博史 [2]，北村知昭 [1]

**Effect of phosphate monomer on bonding for alumina air-abraded Ag-Pd-Cu-Au alloy**

[1] Division of Endodontics and Restorative Dentistry, Department of Oral Functions, Kyushu Dental University
[2] Division of Biomaterials, Department of Oral Functions, Kyushu Dental University
○ MIYAHARA Hirotake[1], YOSHII Shinji[1], SHIMIZU Hiroshi[2], KITAMURA Chiaki[1]

【研究目的】

歯科用金属の接着に先立ち，アルミナブラスト処理は極めて重要な前処理のひとつである．この処理は表面の汚染物を機械的に除去し，接着面積を増大させる役割があるといわれている．我々はこれまで，アルミナブラスト処理が金銀パラジウム合金表面に対し，表面を粗造化する機械的な効果だけでなく，表面にアルミナを残存させる効果，あるいは合金成分中の銅を酸化させる化学的効果もあることを明らかにした．また，非貴金属用接着性モノマーであるMDP が, アルミナブラスト処理した金銀パラジウム合金の初期接着強さを向上させることを報告した. しかしながら，この作用機序については未だ明らかになっていない．本研究は，アルミナブラスト処理した金銀パラジウム合金に対する MDP の作用機序を明らかにすることを目的とした.

【材料および方法】

金銀パラジウム合金（キャストウェル M.C.12，ジーシー）を通法に従ってディスク状に鋳造し，表面を#600 の耐水研磨紙にて研磨後，蒸留水中にて超音波洗浄を 5 分間行った．研磨した金銀パラジウム合金に，平均粒径 50 μm のアルミナ粒子（A-220，秋山産業）を用い，技工用サンドブラスター（JET BLAST II，モリタ）で噴射圧 0.6 MPa，処理時間 20 秒，距離 10 mm にてブラスト処理を行った．ブラスト処理後，表面の酸化膜を除去することを目的として 37%塩酸溶液中に約 1 時間浸漬した．酸化膜除去後の試料は超音波洗浄を行い，十分に乾燥した．今回，ブラスト処理をせずに表面を酸化させることを目的として，400°C に設定したファーネス中で 3–5 分間の加熱酸化処理した試料も作製した．各試料を乾燥後，SEM-EDX にて表面の形状と化学組成を分析した．次に，試料の被着面に直径 5 mm の穴を開けたマスキングテープを貼付して被着面積を規定した．試料の被着面に非貴金属用接着性モノマーであるMDP を含むスーパーボンド PZ プライマーの A 液（サンメディカル）を塗布し，十分に乾燥した．その後，テフロンチューブを植立し，被着面に MMA-TBB レジンセメントを筆積法にて接着させ，37°C の蒸留水中に 24 時間浸漬し，万能試験機を用いて，クロスヘッドスピード 1.0 mm/min にてせん断接着強さを測定した．試料は各 10 個とし，得られた結果は Kolmogorov–Smirnov test にて正規性を確認したところ，正規性がなかったため，2 群間における比較には Mann-Whitney *U* test を行った．3 群以上における比較には Kruskal-Wallis test を行ったところ，群間に有意差が認められたため，Steel-Dwass test を行った($p<0.05$).

【結果および考察】

SEM 観察より，アルミナブラスト処理した試料表面に凹凸構造が確認された．SEM-EDX を用いた元素マッピングにより，アルミナブラスト処理した試料表面にアルミニウムと酸素が検出された．塩酸処理による表面の形状や組成に変化はみられず，酸化膜除去後の試料表面にもアルミナが残存していることが確認された．塩酸処理後の試料の接着強さは塩酸処理前の試料より有意に低く，プライマー未使用時の機械的嵌合のみの接着強さと同等であった．また，加熱酸化処理を行った試料において，塩酸処理していない試料と同等の高い接着強さが得られた．これらの結果は，ブラスト処理した試料において，酸化膜が除去されると MDP の効果が低下することを示唆している. 以上より, MDP はブラスト処理によって残存したアルミナではなく，酸化した金銀パラジウム中の銅に選択的に作用するものと思われた.

【結論】

非貴金属用接着性モノマーであるリン酸系接着性モノマーMDP は, アルミナブラスト処理により金銀パラジウム合金成分中の酸化した銅に選択的に作用することが明らかになった.

# 炭酸ガスレーザー照射を併用した直接覆髄法の臨床経過と組織学的研究

[1]日本歯科大学新潟生命歯学部歯科保存学第２講座
[2]日本歯科大学新潟病院総合診療科
○鈴木雅也[1]，加藤千景[2]，川嶋里貴[1]，新海航一[1]

# Clinical and Histological Study on Direct Pulp Capping with $CO_2$ Laser Irradiation

[1]Department of Operative Dentistry, The Nippon Dental University School of Life Dentistry at Niigata
[2]Comprehensive Dental Care, The Nippon Dental University Niigata Hospital
○Masaya Suzuki[1], Chikage Kato[2], Satoki Kawashima[1], Koich Shinkai[1]

【目　的】

直接覆髄法は生活歯として保存するための有効な手段であるが、露髄部は回転切削器具からの注水、唾液、スミヤー（象牙質切削片）、プラーク（細菌）などで汚染されている可能性が高い。また、露髄創面からの出血や組織滲出液が覆髄操作や治癒の障害となる場合がある。以前、露髄面の止血・殺菌に炭酸ガスレーザー（以下レーザー）照射を併用する試みを動物（ラット）の歯を用いて行った結果[1)]、出血や組織滲出液を確実にコントロールできる一方、熱変性した歯髄組織の存在により、修復象牙質（デンティンブリッジ）の形成が対照群の水酸化カルシウム製剤（Dycal、デンツプライ三金）あるいは接着性レジン（Clearfil Mega bond、クラレノリタケデンタル）に比較して遅れる傾向がみられた。本研究では、同様の手法を抜歯予定のヒトの歯に施し、臨床経過および治癒態度について組織学的に評価した。

【対象および方法】

本研究は、研究目的を理解し抜去歯を提供することに同意を得た対象者 17 名（性別：男性 2 名、女性 15 名、年齢 18～33 歳、計 28 歯）の協力を得て行った（本学倫理委員会、許可番号：ECNG-H-102）。既往歴のない健全な第三大臼歯に、#440 ダイヤモンドポイントで咬合面 1 級窩洞を形成後、#3 スチールラウンドバーを用いて露髄した。創面を 6%NaClO と 3%$H_2O_2$ による交互洗浄および滅菌生理食塩水による洗浄後、止血を確認した。その後、露髄面に炭酸ガスレーザー（オペレーザーPRO、ヨシダ）を以下の条件で照射した。出力 0.5W、スーパーパルスモード 1（パルス幅 0.2msec、インターバル 5.8msec、0.003J/pulse）、照射時間 15sec、リピートパルスモード（10msec 照射、10msec 休止のサイクル、レーザー光の露出時間 7.5sec）、先端は露髄面表層から約 10～20mm 離した距離（ビーム径 0.15～1.09mm）、エネルギー密度 0.32～16.99J/$cm^2$/pulse、総エネルギー量 3.75J、空冷を併用した。実験群は、レーザー照射後、Mega bond で覆髄したもの（L 群、n=14）と、レーザー照射をせず Dycal で覆髄したもの（D 群、n=14）とし、経過観察期間は 6 か月と 12 か月とした。抜去歯は通法にてパラフィン包埋後、5μm の連続切片標本を作製、HE 染色およびグラム染色を施し、光学顕微鏡下で観察し組織学的に評価した。

【結果および考察】

施術中の評価：炭酸ガスレーザーの照射により、露髄部からの組織液の滲出や再出血を防止することが可能であった。すなわち、露髄面は、熱エネルギーによって速やかにタンパク質の変性・凝固が生じ、肉眼的には白色化して人工的な血餅・痂疲を形成し組織液の滲出を防止した。一方、交互洗浄だけでは、止血後の歯髄より徐々に滲出した組織液が窩洞内に貯留するのを認めた。

経過観察中の評価：3 か月に D 群の 2 例、6 か月に L 群、D 群の各 1 例で軽度の冷水痛を訴えたが、症状は数週で自然消滅した。それ以外の症状は認めず、経過観察期間の満了前に抜髄あるいは抜歯となる症例はなかった。被験歯は抜歯直前の電気歯髄診ですべて生活反応を示した。

組織学的評価：6 か月：L 群の 1 例と D 群の 3 例に完全象牙質橋を認めた。一方で、L 群の 2 例と D 群の 3 例に修復象牙質の形成はなく、それらの組織には中度～重度の炎症性変化を認めた。12 か月：L 群の 4 例と D 群の 3 例に完全象牙質橋を認めた。D 群の 3 例に修復象牙質の形成はなく、重度の炎症性変化を観察した。各観察期間の評価では、実験群間に統計学的有意差は認められなかった（Mann-Whitney *U* test, $p>0.05$）。すべての試料で細菌感染を認めず、炎症の主因は施術や覆髄剤の刺激によるものと考えられた。今回の照射条件では、歯髄に熱変性組織はほとんど観察されず、レーザー照射された露髄部においても完全象牙質橋を形成することが明らかとなった。本研究の一部は JSPS 科研費 JP24792040 の助成を受けて行われた。[1)] Suzuki M and others, Odontology 99(1) 34-44, 2011.

# Knoop 硬さ測定システムによる覆髄剤の有効性の検討

大阪歯科大学　歯科保存学講座
○森川裕仁，松田有之，津谷佳代，小正玲子，谷本啓彰，藤原秀樹，吉川一志，山本一世

## Study on Reharding of Demineralized Dentin with Pulp-capping Agents Using a Hardness Determination System

Department of Operative Dentistry, Osaka Dental University
○Morikawa Yuto, Matsuda Tomoyuki, Tsutani Kayo, Komasa Reiko, Tanimoto Hiroaki, Fujiwara Hideki, Yoshikawa Kazushi, Yamamoto Kazuyo

目的：Minimal Intervention（MI）の概念に基づき，齲蝕が深部象牙質にめで進行し歯髄に近接する場合，歯髄に近接する深部象牙質を保存し，露髄を回避する目的で暫間的間接覆髄法（IPC）が行われる．本研究では，Knoop 硬さ測定システムであるカリオテスターSUK-971（三栄エムイー）を用いて象牙質試料の硬さを測定し，覆髄剤が軟化象牙質へ与える影響を検討した．

材料と方法：実験材料として，本学附属病院歯科口腔外科で抜去され，－40℃で冷凍保存したヒト大臼歯を解凍して使用した．抜去歯の歯冠部および歯根部をモデルトリマーで除去し，耐水研磨紙＃1000 で研磨して厚さ 2 ㎜の円盤状の象牙質試料（デンティンディスク）を作製した．デンティンディスク中央部の直径 3 ㎜内で Knoop 硬さをカリオテスターSUK-971（三栄エムイー）を用いて 5 か所測定し，その平均値をデンティンディスクの Knoop 硬さとした．Knoop 硬さが 62±3 のデンティンディスクを脱灰用試料とし，ULVAC 社製アスピレーターMDA-006 を用いて歯髄腔側から 0.01MPa で吸引した状態で，20mM 乳酸溶液（pH2.8）50mL に 10 時間浸漬して脱灰した．脱灰後，同様に Knoop 硬さを測定して Knoop 硬さが 20 前後のデンティンディスクを軟化象牙質試料とした．その後，軟化象牙質試料に，覆髄剤として BioMTA セメント（モリタ），セラカル LC（モリムラ）を貼付し，ベースセメントで被覆した．被覆した試料を蒸留水中に静置し，37℃の Incuvator 内で 1 ヶ月間および 3 ヶ月間保管した．保管後，ベースセメントおよび覆髄剤を覆髄部に接触しないように除去し，Knoop 硬さを測定した．試料数は各条件につき 3 試料とした．各測定値は Tukey の検定を用いて統計処理を行い，有意水準を 5%以下とした．

結果および考察：覆髄剤またはセメント貼付後の Knoop 硬さ測定の結果，BioMTA セメント貼付群では，蒸留水中保管 1 ヶ月では，脱灰後 16.8±0.66 が保管後 49.93±3，保管期間 3 ヶ月では脱灰後 16.37±5.29 が保管後 59.6±3.67 となり，Knoop 硬さが有意に大きくなった．セラカル LC 貼付群では蒸留水保管 1 ヶ月では脱灰後 10.5±2.33 が保管後 11.63±3.87，保管期間 3 ヶ月では脱灰後 17.27±6.37 が保管後 23.67±4.24 となり，保管期間 1 ヶ月，3 ヶ月ともに Knoop 硬さに有意差はみれらなかったものの，高くなる傾向がみられた．
本実験により，BioMTA セメントを脱灰象牙質に貼付することによって，脱灰象牙質の硬さの向上を有意に促し，再石灰化を促進することが示唆された．

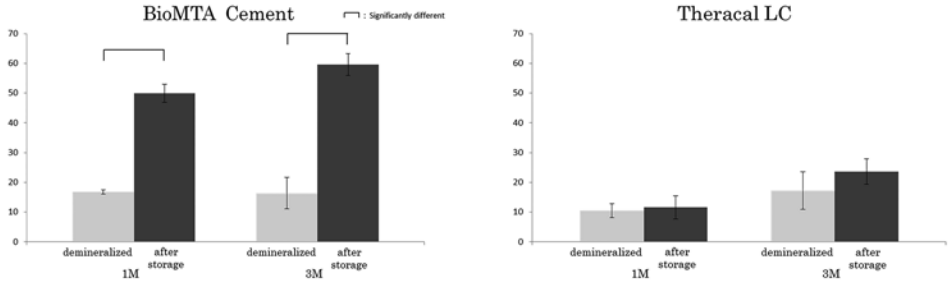

# ICDAS のう蝕検出精度　―他の検査方法との比較―

## Inspection accuracy for ICDAS - Comparison with other inspections -

鶴見大学歯学部口腔微生物学講座[1)]、鶴見大学歯学部口腔解剖学講座[2)]、鶴見大学歯学部口腔顎顔面放射線・画像診断学講座[3)]、鶴見大学歯学部探索歯学講座[4)]、鶴見大学歯学部保存修復学講座[5)]
◯角田衣理加[1)]、千葉敏江[2)]、五十嵐千浪[3)]、伊東宏和[3)]、花田信弘[4)]、桃井保子[5)]
Tsurumi University School of Dental Medicine, Department of Oral Microbiology[1)],
Department of Oral Anatomy[2)], Department of Oral and Maxillofacial Radiology and Diagnosis[3)],
Department of Translational research[4)], Department of Operative Dentistry[5)]
◯Erika Kakuta[1)], Toshie Chiba[2)], Chinami Igarashi[3)], Hirokazu Ito[3)], Nobuhiro Hanada[4)], Yasuko Momoi[5)]

【目的】　平成 28 年 9 月より、かかりつけ歯科医機能強化型歯科診療所では「エナメル質初期う蝕管理加算」が保険診療において算定可能となった。現在、エナメル質う蝕は精密検査(診察室)では CO、$C_1$に分類されるが、エナメル質初期う蝕の管理においては、より詳細に病変部の状態を記録し、管理していくことが必要になる。ICDAS (International Caries Detection and Assessment System)は、エナメル質う蝕を Code1～3 の 3 段階に分類する。このため、日本学校歯科医会や歯科疾患実態調査で「健全」と診断される「湿潤状態ではわからないが、十分な歯面乾燥で白斑が現れる状態の病変」も Code1 のう蝕として検出する。したがって、ICDAS は CO や $C_1$といった従来の検出基準より詳細な病変の記録に役立つ。しかし、ICDAS は日本での普及度が未だ低く、十分な研鑽を積んだ歯科医師が少ないのが現状である。そこで、本研究では、大学勤務と一般歯科開業の歯科医師が抜去歯に対して行った ICDAS 診断をマイクロ CT 画像と比較することにより、ICDAS の感度と特異度を算出し、う蝕の検出精度を検討した。

【方法】歯科医師 24 名が ICDAS 診断についてのレクチャーを受けた後、抜去歯 14 本を対象に ICDAS 診断を個別に実施した。その後、対象歯のエックス線撮影 (歯科用コーンビーム CT、PSR9000N 、朝日レントゲン工業株式会社、京都、日本、以下歯科用コーンビーム CT:CBCT)を行った。次いで、より詳細な画像を得るために高分解能 X 線マイクロ CT(Micro Focus X-Ray System inspeXio SMX-225CT, 島津, 京都, 日本、以下マイクロ CT)撮影を実施した。さらに、レーザー蛍光法(KaVo DIAGNOdent,5741292, ASA, KaVo, Germany)による計測も行った。

上記で得られた結果は、マイクロ CT によるう蝕の有無を真の値とし、ICDAS 診断最頻値、歯科用コーンビーム CT:CBCT、レーザー蛍光法のそれぞれの感度、特異度を求めた。また、どのような病変で ICDAS 診断とう蝕の進行度に差が生じやすいかを検討した。ICDAS 診断については、検査者間の一致を検討するため、Choen と Fleiss の $\kappa$ 係数を求めた。

【結果】　ICDAS 診断のエナメル質う蝕に対する感度は 1.00、特異度は 0.33、陽性的中率は 0.60、陰性的中率は 1.00 であった。象牙質う蝕に対する感度は 0.50、特異度は 1.00、陽性的中率は 1.00、陰性的中率は 0.43 であった。歯科用コーンビーム CT:CBCT のう蝕に対する感度は 0.64、特異度は 1.00、陽性的中率 1.00、陰性的中率 0.43 であった。レーザー蛍光法のう蝕に対する感度は 0.55、特異度は 1.00、陽性的中率は 1.00、陰性的中率は 0.38 であった。ICDAS 最頻値と各検査者間の Choen の $\kappa$ 係数は 0.167-0.737、Fleiss の $\kappa$ 係数は 0.382 であった。

【考察】　視診である ICDAS 診断は、感度が 1.00 であったことからエナメル質う蝕の検出においては歯科用コーンビーム CT:CBCT、レーザー蛍光法よりも有用であるが、特異度は 0.33 であったことから、健全エナメル質をう蝕と診断する可能性が高いため、注意が必要と考えられた。しかし、今回、健全エナメル質をう蝕と診断したケースは非切削処置の対象となるため[1)]、患者が不利益を被ることはないと考えられた。また、マイクロ CT 画像で象牙質にう蝕が進行していたにも関わらず、ICDAS 診断で象牙質う蝕と検出できなかった病変は、う蝕が象牙質層の 3 分の 1 を超えない範囲であった。このようなケースの場合、冷水痛等の自覚症状やう蝕リスクが高いといった所見が認められない限り切削の対象にはならないため[1)]、治療法選択においては大きな影響はないと考えられた。ICDAS 診断が従来の視診と異なる点は、プラーク除去後に 5 秒間の歯面乾燥が必要な点であり、学校歯科健診のような場でこれを実施することは難しい。このことから実際には、CO の勧告に続く、診察室での精密検査またう蝕の管理に有効な検査法となろう。

【参考文献】１）日本歯科保存学会編　う蝕治療ガイドライン第２版
(http://www.hozon.or.jp/member/publication/guideline/file/guideline_2015.pdf)

# 初期エナメル質齲蝕に対する炭酸ガスレーザー照射後の耐酸性について

神奈川歯科大学大学院歯学研究科
口腔統合医療学講座保存修復学分野[1]，口腔科学講座クリニカルバイオマテリアル学分野[2]
○飯塚純子[1]，石澤将人[1]，國松雄一[1]，向井義晴[1]，二瓶智太郎[2]

**Effect of $CO_2$ laser irradiation on acid resistance of incipient enamel caries lesions**

Division of Restorative Dentistry, Department of Oral Interdisciplinary Medicine, Division of Clinical Biomaterials
Department of Oral Science[2], Graduate School of Dentistry, Kanagawa Dental University
○IIZUKA Junko[1], ISHIZAWA Masato[1], KUNIMATSU Yuichi[1], MUKAI Yoshiharu[1], NIHEI Tomotaro[2]

【目的】

現在，初期齲蝕に対する処置として，フッ素塗布などによりハイドロキシアパタイトを強化し再石灰化を誘導あるいは促す方法，患者による口腔内環境の改善（ブラッシング指導の徹底，食育など）が主体である時代が続いている．我々は初期齲蝕に対する積極的な再石灰化療法を検討しているが，本研究ではルビーレーザーを照射したエナメル質が耐酸性を獲得するという Sognnaes ら報告[1)]と，修復物と歯質の境界にレーザーを照射し，辺縁封鎖性の向上をさせると共に耐酸性も獲得するという Winkler らの報告[2)]をもとに、初期エナメル質齲蝕に対する炭酸ガスレーザーの耐酸性効果について検討し，その有効性を Transverse Microradiography (TMR) にて評価した．

【材料と方法】

ウシ下顎中切歯よりエナメル質片を 5×6 mm に切り出し，耐水研磨紙 2,000 番で研磨後，脱イオン水にて超音波洗浄した．その後，耐酸性バーニッシュにて試験面を 3×4 mm に規定し，以下の 3 群に分けた．1）基準脱灰病巣群（D 群）：エナメル質片を乳酸脱灰緩衝液に 37 ℃で 10 日間浸漬して表層下脱灰病巣を作製した．2）耐酸性試験群（DD 群）：同様にエナメル質片に表層下脱灰病巣を作成した後，酢酸緩衝液に 37 ℃で 4 日間浸漬し，耐酸性試験とした．レーザー照射群：（DLD 群）：同様にエナメル質片に表層下脱灰病巣を作製した後，エナメル質歯片に対し炭酸ガスレーザー（OPELASER PRO，YOSHIDA）を 1.0W の状態で 10 秒照射した．その後上記同様，酢酸緩衝液に 37 ℃で 4 日間浸漬し，耐酸性試験を行った．各群処理後，エナメル質片から厚さ 150 μm の薄切片を切り出し，TMR 撮影（PW 3830，管電圧 35 kV，管電流 15 mA，照射時間 15 分）後，分析用ソフト（TMR2012, 2006，Inspektor）を用いてミネラルプロファイルを作製，ミネラル喪失量(IML)を測定した．

【結果および考察】

D 群の結果から，表層に 47 %および病巣体部に 30 %のミネラル密度を有する表層下脱灰病巣が形成されたことが確認できた．また DD 群のミネラルプロファイルから表層の破壊は確認されず，また D 群と比較するとミネラル喪失量（IML）が増加していることから，エナメル質表層を保ちつつ，耐酸性試験が的確に行われたことが示された．さらに，炭酸ガスレーザー照射を行った DLD 群のミネラルプロファイルから，レーザー照射がエナメル質表層を破壊することがなかったことが確認された．また，DD 群と比較するとミネラル喪失量（IML）が減少する傾向が確認されたことから，表層下脱灰病巣に炭酸ガスレーザー照射を施すことにより，耐酸性が向上する可能性が極めて高いことが示唆された．

【結論】

初期エナメル質齲蝕に対する炭酸ガスレーザーの照射は，表層の破壊を生じさせることなく，耐酸性の向上も獲得できる可能性が示唆された．本研究結果は健全歯のみならず，新たな初期齲蝕に対するアプローチとして炭酸ガスレーザーが使用できる可能性を導くものである．

1) Sognnaes RF，Stern RH．Laser effect on resistance of human dental enamel to demineralization in vitro．J Calif Dent Assoc 33：328，1965.
2) Winkler S．Neodymium laser fusion of restorative materials to tooth structure．NY State DJ 39：614-618，1973.

# S-PRG フィラー含有バーニッシュ塗布面直下の象牙質脱灰抑制能

神奈川歯科大学大学院歯学研究科口腔統合医療学講座保存修復学分野 [1)]，短期大学部歯科衛生学科 [2)]
○片岡あい子 [1,2)]，椎谷　亨 [1)]，富山　潔 [1)]，藤野富久江 [2)]，向井義晴 [1)]

## Anti-demineralization effect on dentin under the S-PRG filler containing varnish *in vitro*

Div. of Restorative Dentistry, Dept. of Oral Interdisciplinary Medicine, Graduate School of Dentistry[1)],
Department of Dental Hygiene, Junior College[2)], Kanagawa Dental University, Yokosuka, Japan.
○KATAOKA Aiko[1,2)], SHIIYA Toru[1)], TOMIYAMA Kiyoshi[1)], FUJINO Fukue[2)], MUKAI Yoshiharu[1)]

【研究目的】

齲蝕予防あるいは知覚過敏治療を目的として各種歯科用バーニッシュが開発されているが，長期的に歯面に残存するものではなく，バーニッシュが摩耗，脱離した後も，露出象牙質に浸みこんだフッ化物等が脱灰抑制にどの程度寄与するかについて検討することは重要である．S-PRG フィラー含有バーニッシュは，粘性が低く，根面上での塗布コントロールが可能である．今回の実験では，対照群として同程度のフッ化物を徐放する NaF 1.0 %含有バーニッシュを作製し，材料が一定時間象牙質に作用した後，口腔内での摩耗，脱離を再現した上で，S-PRG フィラー含有バーニッシュの効果を明らかにすることを実験目的とした．

【実験材料および方法】

[フッ化物徐放量の測定] ①S-PRG フィラー含有バーニッシュ（S-PRG フィラー40 %含有）②NaF 0.5 %含有シリカフィラーバーニッシュ　③NaF 0.75 %含有シリカフィラーバーニッシュ　④NaF 1.0 %含有シリカフィラーバーニッシュ（②③④はシリカフィラーを 40 %含有）を作製し，プラスチックシートに直径６ｍｍに規定して塗布した後，脱イオン水（DW）中に 3 日間浸漬し，フッ化物徐放量を測定した．その結果，S-PRG フィラー含有バーニッシュと同程度のフッ化物を徐放する対照群として，④NaF 1.0 %含有バーニッシュを用いることとした．

[脱灰抑制実験] ウシ下顎中切歯歯根部を歯頚部直下およびそれより 5mm 根尖側で切断し円筒状象牙質歯片を切り出した．その後，歯軸方向に 2 分割し，表面を 2000 番の耐水研磨紙により研磨後，象牙質試料とした．これら象牙質試料を 3 群に分け，研磨した平滑面に S-PRG フィラー含有バーニッシュ（PV 群）または NaF 1.0 %配合バーニッシュ（FV 群）を塗布した．CONT 群には材料を塗布しなかった．各試料をプラスチック製円筒容器の底にスティッキーワックスにて固定し DW に浸漬した．3 日後に綿棒にてバーニッシュを除去，1×3 mm の象牙質表面部分が試験面となるように耐酸性バーニッシュを塗布した．脱灰試験は 50 mM 酢酸ゲルを使用して 37℃にて 1 週間行った．その後，厚さ 300 μm の薄切片を切り出し，TMR 撮影（PW 3830, 管電圧 35 kV, 管電流 15 mA, 照射時間 15 分）後，TMR 分析ソフト（TMR2006, 2012）によりミネラルプロファイルの作成，平均ミネラル喪失量（IML; vol % × μm）および表層と病巣体部のミネラル密度（vol %）を測定した．3 群間の比較には，One-way ANOVA および Tukey の多重比較検定（有意水準 5 %）を用いた．

【実験結果および考察】

平均ミネラルプロファイル : CONT 群では，不明瞭な表層（ミネラル密度 8.5 vol %）と顕著な病巣体部（ミネラル密度 7 vol %）が確認された．FV 群は，ミネラル密度 14 vol %の表層を示し，病巣体部のミネラル密度は 10 vol%であった．PV 群では，ミネラル密度約 22 vol %の明瞭な表層が確認され，また病巣体部のミネラル密度は 20 vol %であった．平均 IML : CONT 群，FV 群，PV 群のそれぞれで，3,199，3,214，2,469 vol % × μm であり，3 群間に有意差は見られなかったものの PV 群で小さくなる傾向が確認された．S-PRG フィラー含有バーニッシュは，徐放されるフッ化物イオンの他，緩衝作用を有する各種イオンが象牙質に浸透し停滞することにより材料が脱離した後も脱灰抑制効果が得られたものと考えられた．

【結論】

S-PRG フィラー含有バーニッシュは，バーニッシュを塗付しない場合や NaF 含有バーニッシュと比較し，脱離後も塗布面直下象牙質の脱灰抑制効果が維持される可能性が示された．

# 亜鉛ガラス含有グラスアイオノマーセメントによる脱灰抑制能の検討

神奈川歯科大学大学院歯学研究科口腔統合医療学講座保存修復学分野
○長谷川晴彦，日髙恒輝，國松雄一，石澤将人，向井義晴

## Evaluation of anti-demineralization effect of zinc glass-containing glass ionomer cement

Div. of Restorative Dentistry, Dept. of Oral Interdisciplinary Medicine,
Graduate School of Dentistry, Kanagawa Dental University
○HASEGAWA Haruhiko, HIDAKA Kouki, KUNIMATSU Yuichi,
ISHIZAWA Masato, MUKAI Yoshiharu

【目　的】

露出歯根面はその解剖学的形態からプラークが停滞しやすいため，脱灰が容易に進行し，根面齲蝕になりやすい状態になっている．そのような露出歯根面を効果的に脱灰抑制するための予防法として，亜鉛，フッ化物，カルシウム，ケイ素を含有する新しいバイオアクティブガラスを用いたグラスアイオノマーセメント（ZIF-C10，GC）が開発された．このガラスとポリアクリル酸で練和することによりできる硬化体はフッ化物だけではなく亜鉛とカルシウムを多く溶出することが確認されており，根面齲蝕の予防に期待されている．

本研究では象牙質の脱灰抑制能について，新規バイオアクティブガラスとポリアクリル酸の硬化体（ZIF-C10）と歯質保護用グラスアイオノマーセメントである Fuji VII を Transverse Microradiography (TMR)を用いて比較検討した．

【材料および方法】

実験群は以下の 3 群（n = 6）で行った（①非処理群(Cont)，②Fuji VII 充填群(F7)，③ZIF-C10 充填群(C10)）．

ウシ中切歯の歯根を 2 分割して作製した象牙質試料の切断面を 2000 番の耐水研磨紙にて研磨し，脱イオン水中で 5 分間超音波洗浄した．各セメントを業者指定の粉液比で練和後，試料表面に乗せた 2×3mm の穴あきテフロンシール（厚み 100 μm）内に塗布，OHP シートとクランプにて圧接した．5 分経過後余剰部分を除去し，50 ml の円筒容器の底部にスティッキーワックスを用いて固定, 隣接する研磨象牙質面を 2×3 mm 残して耐酸性バーニッシュを施した．尚，非処理群はセメントで被覆する半面を耐酸性バーニッシュで被覆した（2×3 mm の窓あけのみの状態）．

上部より 30 ml（1 試料あたり 10 ml）の脱灰溶液（1.5 mM Ca, 0.9 mM $PO_4$, 50 mM acetic acid, 0.1 ppmF, pH5.0）を注入し 37℃で 4 日間脱灰を行った．尚，溶液は 24 時間ごとに新鮮な脱灰液と交換した．

脱灰終了後，各試料をワイヤー式精密切断機（Well 3242, Walter Ebner, Germany）で 300 μm に薄切した．各切片は High resolution X-ray glass plate（コニカミノルタ）を用いて，管電圧 35 kV，管電流 15 mA，照射時間 15 分，焦点－試片間距離 570 mm，の条件下で TMR 撮影（PW3830, Spectris, UK）を行った．撮影後，通法により現像，定着，水洗，乾燥し，セットアップされた microscope-videocamera-microcomputer システム，およびミネラル量分析ソフト（TMR2006 および TMR2012，Inspektor Research System, Netherlands）を使用して各群の平均ミネラルプロファイルを作成し，各群の平均ミネラル喪失量（IML: vol% × μm）を測定した．

統計分析は専用の統計ソフト（IBM SPSS ver. 21.0, IBM）用い，one-way ANOVA および Tukey test にて有意水準 5%で行った．

【結果および考察】

各群の平均ミネラルプロファイルでは C10 が表層および病巣体部ともに他の群と比べて高いミネラル密度を示した．ミネラル喪失量では C10（1,823 vol% × μm）が他の 2 群（Cont: 5,890, F7: 3,813 vol% × μm）と比較して有意に少ない値を示した．

これらの結果は，C10 が他の 2 群と比べて有意に脱灰を抑制することを示している．脱灰液中に溶出したフッ化物イオンによりフルオロアパタイトが生成されているのみならず，亜鉛イオンはハイドロキシアパタイト表面にリン酸亜鉛の結晶 α-hopeite が生成して耐酸性が向上することが報告されていることから，本実験においてもこのような現象が生じている可能性があると思われる．

【結　論】

亜鉛ガラス含有グラスアイオノマーセメントは根面齲蝕の予防に期待できることが示された．

# 亜鉛ガラス含有グラスアイオノマーセメントによる酸生成抑制効果

株式会社ジーシー
○長野 靖之，有田明史，熊谷知弘

## Inhibitory effect of acid production by zinc glass containing glass ionomer cement

GC CORPORATION, Tokyo, Japan
○Yasuyuki Nagano, Akishi Arita, Tomohiro Kumagai

**【研究目的】**

根面う蝕は予防の難しさ，進行の速さなどから臨床現場で大きな問題となっており，当社では根面う蝕の予防，修復に特化した新製品開発に取り組んでいる。一般的に *S. mutans* に代表されるう蝕原性細菌はう蝕の進行に関係すると考えられており，う蝕原性細菌に対する抗菌効果は根面う蝕材料に必要な機能の一つと考える。$Zn^{2+}$は抗菌性を示すことで知られており，現在開発中である亜鉛ガラスを用いたグラスアイオノマーセメントが歯質根面に対する脱灰抑制効果 (第 144 回)，コラーゲン分解抑制効果 (第 146 回)，また *S. mutans* に対する発育抑制効果と硬化体表面への付着抑制効果を持つ材料であること (第 147 回) をこれまでの日本歯科保存学会にて報告した。

本研究では亜鉛ガラス含有グラスアイオノマーセメント (ZIF-C10) と既存のグラスアイオノマーセメント (Fuji VII) にて *S. mutans* に対する酸生成抑制効果の比較検証を行ったので報告する。

**【材料および方法】**

1. 材料　Fuji VII (ジーシー)，ZIF-C10，コントロールとして充填材なしとした。

2. 試験体作製　φ10 mm，厚さ 2 mm のアクリル型に練和物を充填し，温度 37°C，相対湿度 90%以上に維持された恒温恒湿器内に 1 時間静置した。人工唾液 [1] (17.4 mM KCl，1.7 mM NaCl，0.2 mM $MgCl_2 \cdot 6H_2O$，0.7 mM $CaCl_2 \cdot 2H_2O$，0.2 mM $KH_2PO_4$，0.2mM $K_2HPO_4$) 5 ml 中に試験体を浸漬し，24 時間浸漬後の液を抽出液とした。

3. 評価方法　*S. mutans* (ATCC25175) を塩溶液 [2] (33.3 mM KCl，16.7 mM NaCl，8.3 mM $Na_3PO_4$) で $2.5\times10^9$ (cell/mL) に希釈し，抽出液と 2 ml ずつ混合し，0.2 M NaOH を用いて pH 7.0 に調整した。この試験用液に終濃度が 5%となるようにグルコース溶液を 1 ml 混和し，37°C で静置し経時的に pH を測定した。

**【結果】**

各材料抽出液へグルコース液添加後 60 分までの pH 値の変移を Fig. 1 に示す。Fuji VII は pH 4.7 まで下降し，コントロール (pH 4.3) より僅かに高い結果となった。一方で ZIF-C10 は pH 5.3 となり，コントロールだけでなく Fuji VII と比較しても高い pH を示した。

**【考察】**

ZIF-C10 および Fuji VII は $F^-$を溶出する。$F^-$は *S. mutans* に対し酸生成抑制効果を持つと報告されており [3]，Fuji VII で酸生成抑制効果が見られたのは $F^-$による効果と考えられる。ZIF-C10 は $Zn^{2+}$を溶出することを確認している。$Zn^{2+}$は *S. mutans* の解糖酵素を含む一連の微生物酵素系を阻害し，酸生成能を阻害することが報告されている [4]。Fuji VII は ZIF-C10 に近い量の $F^-$を溶出する一方，$Zn^{2+}$は溶出しないことから，ZIF-C10 で確認された *S. mutans* に対する高い酸生成抑制効果は $Zn^{2+}$溶出量の違いによる効果と考えられる。

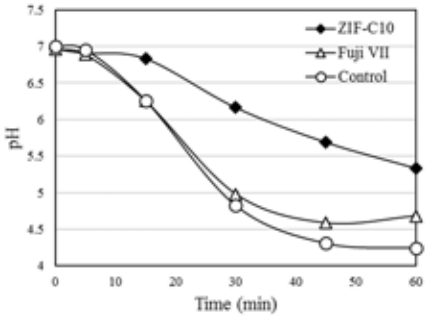


Fig. 1 Changes of pH value.

**【結論】**

亜鉛ガラス含有バイオアクティブ材料 ZIF-C10 は *S. mutans* に対する酸生成抑制効果が高いことが示された。

(参考文献)
1) C. Lu *et al.*, *PLoS ONE* 12 (3): 1-12 (2017).
2) G. He *et al., Arc. Oral Biol. 47*: 117-129 (2002).
3) I. R. Hamilton *et al.*, *Caries Res.* 11: 262-291 (1977).
4) Phan T. N., *et. al., Oral Microbiol Immunol* 19 (1): 31-38 (2004).

# 亜鉛ガラス含有グラスアイオノマーセメントによる根面う蝕抑制効果の検討

[1]岡山大学大学院医歯薬学総合研究科歯科保存修復学分野
[2]東京医科歯科大学大学院う蝕制御学分野
○高橋 圭[1]，島田 康史[1]，神農 泰生[1]，松﨑 久美子[1]，横山 章人[1]，田上 順次[2]，吉山 昌宏[1]

# The inhibition of root caries by zinc glass-containing glass ionomer cement

[1]Okayama University Graduate School of Medicine, Dentistry and Pharmaceutical Sciences
Department of Operative Dentistry
[2]Cariology and Operative Dentistry, Graduate School, Tokyo Medical and Dental University
○KEI TAKAHASHI[1], YASUSHI SHIMADA[1], YASUO SHINNO[1], KUMIKO MATUZAKI[1], AKIHITO YOKOYAMA[1], JUNJI TAGAMI[2], MASAHIRO YOSHIYAMA[1]

【研究目的】

近年，高齢社会に伴い口腔内の象牙質の露出頻度は増加傾向にあり根面う蝕に罹患するリスクも増加傾向にある。根面う蝕に対する有効性が報告されている亜鉛，フッ素，カルシウム等を配合した亜鉛ガラスが開発されており，このガラスは亜鉛，フッ素，カルシウムイオンを溶出することから，脱灰抑制効果や再石灰化効果が期待できる。そこで根面う蝕の予防・治療を目的とした亜鉛ガラス含有グラスアイオノマーセメント(ZIF-C10)を用いて，歯質根面に対する脱灰抑制効果ならびに再石灰化効果について検討した。

【材料および方法】

本研究には岡山大学倫理委員会の承認のもと集められた新鮮なヒト抜去健全大臼歯を用いた。ZIF-C10（ジーシー）に加え，比較対象としてフッ素イオンを溶出するフジ VII（ジーシー），グラスアイオノマーFX ウルトラ（松風）を用いた。脱灰抑制試験は歯根部をユニファスト II(ジーシー）で包埋し試験面を#1200 研磨し，直径 3mm の穴をあけた厚さ 0.1 mm のテフロンシールを歯面に貼り試験面を規定した。試験面の半分にシールを貼り，試験面の残り半分に材料を充填した。OHP シートとクランプで材料を挟み，37℃・95%湿度設定の恒温器内で 1h 静置した。試験面の半分に貼り付けたシールおよび材料を除去し，10mL 脱灰液(pH4.5，酢酸: 50mM，$KH_2PO_4$: 4mM，$CaCl_2 \cdot 2H_2O$: 0.7mM)に 24h 浸漬した。試験面の中心を Isomet で厚さ 1mm にスライスし試験断面をマイクロフォーカス X 線 CT inspeXio (SHIMADZU)で透過 X 線像を撮影し ImageJ にてミネラルプロファイル解析を行いミネラルロス量(vol%・μm)を算出した。また、再石灰化試験は歯根部に直径 2 mm，最深部 1 mm の半球状窩洞を形成し 24 時間脱灰した。脱灰した窩洞に各材料を充填し，蒸留水中に 48h 浸漬後，光干渉断層計(Optical Coherence Tomography，以下 OCT)撮影を行い窩縁部象牙質の変化を観察した。また象牙質のシグナル強度ならびに減衰係数を ImageJ にて解析した。

【結果および考察】

脱灰抑制試験の結果，ZIF-C10 はミネラルロス量が他の材料と比較して有意に低く最も高い脱灰抑制効果が認められた($p < 0.05$)。再石灰化試験の結果，ZIF-C10 は OCT 画像におけるシグナル強度の積分値(AUC)ならびに減衰係数(μt)が他の材料と比較して有意に低く，最も高い再石灰化傾向を示した($p < 0.05$)。

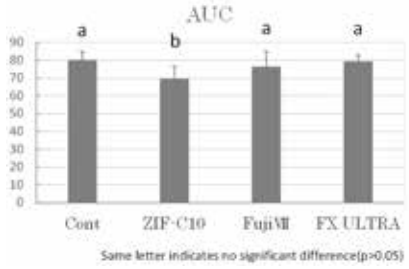


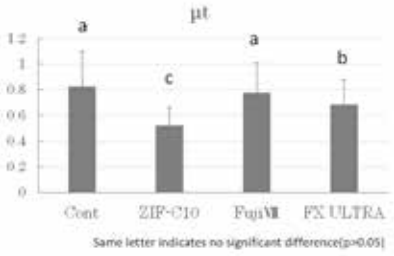


【結論】

亜鉛ガラス含有グラスアイオノマーセメント(ZIF-C10)は根面に対する脱灰抑制効果および再石灰化効果が確認され，根面う蝕に有効な材料であることが示唆された。

# Oxytocin が培養歯髄細胞の dentinogenesis に及ぼす影響について

明海大学歯学部機能保存回復学講座保存治療学分野
○加藤邑佳、上田堯之、矢野結、山崎崇秀、門倉弘志、増田宜子、横瀬敏志

## Effects of Oxytocin on dentinogenesis of rat dental pulp cells

Division of Endodontics and Operative Dentistry Department of Restorative and Biomaterials Sciences
Meikai University School of Dentistry
○Yuka Kato, Takayuki Ueda, Yui Yano, Takahide Yamazaki, Hiroshi Kadokura, Yoshiko Masuda, and Satoshi Yokose

『目的』: Oxytocin(OXT)は、視床下部の室傍核と視索上核の神経分泌細胞で合成され、下垂体後葉から分泌されるホルモンである。OXT は、「幸せホルモン」、「愛情ホルモン」と呼ばれストレスを緩和する作用が知られている。近年、この OXT の受容体が多くの細胞に存在することが確認され、中枢神経に作用する以外にも組織の働きを調節する機能が注目されている。特に骨芽細胞に対して骨形成亢進作用があり、骨粗鬆症の治療薬としても注目されている。このように硬組織形成をコントロールしている OXT であるが、歯髄組織での作用はまったく解明されていない。本実験ではラット歯髄組織から分離した初代培養歯髄細胞を用いて OXT の dentinogenesis に対する作用を検討したので報告する。

『材料と方法』: 10 週齢の雌 SD ラットの下顎切歯歯髄から酵素処理法にて歯髄細胞を分離し、実験に使用した。10%血清、βグリセロリン酸、アスコルビン酸を含んだαMEM にて 20 日間培養した。これらの細胞に対してリコビナントヒト OXT を $10^{-6}$M の濃度で添加し実験群（OXT 群）とし、生理食塩水を添加した群を対照群（Cont 群）とした。

20 日間培養した細胞を 10%中性緩衝ホルマリンにて固定して、その後アルカリフォスファターゼと von Kossa の二重染色をして石灰化結節形成を形態学的に観察し、培養細胞層のカルシウム量を計測した。また、培養細胞からトータル RNA を抽出して cDNA を作成し、Real Time PCR を行い OXT レセプター（OXTR）,ALP,Wnt10a,Ectodin,Axin2,Lef-1,DSPP,BGP の遺伝子発現をそれぞれ検索した。また、同時に培養細胞に低出力の半導体レーザーを（総エネルギー量 20J）で照射し、物理的な刺激を加えて OXTR の発現に及ぼす影響を遺伝子レベルで調べた。

『結果』: 培養歯髄細胞は培養期間中ほぼ同レベルの OXTR を発現していた。培養 20 日では von Kossa 陽性の石灰化結節の形成が OXT の添加によって亢進した。さらに DSPP,BGP の遺伝子発現も OXT によって有意に亢進した。また、カノニカル経路に対しても OXT は影響し、Wnt シグナルの亢進が確認された。一方、物理学的な刺激としてレーザー照射した場合、OXTR の発現量が約 1.5 倍上昇した。これに伴いレーザー照射と OXT 添加を併用するとさらに石灰化結節が亢進した。

『考察』: これらの結果は象牙芽細胞の分化と象牙質形成に、OXT が作用して dentinogenesis を亢進させることが示された。そしてこの OXT の作用は Wnt シグナルのカノニカル経路に作用していることが明らかとなった。また、物理学的な刺激によって OXT の受容体の発現が亢進することから修復象牙質の形成にも OXT が深く関与することが示唆された。

『結論』: OXT は歯髄細胞の dentinogenesis を亢進する。

# ヒト歯髄培養細胞におけるMIFのCOX-2発現による炎症メカニズムの探索

[1]日本大学松戸歯学部　歯内療法学講座
○渡邊 昂洋[1]、神尾 直人[1]、葉山 朋美[1]、深井 譲滋[1]、松島 潔[1]

## Research for inflammation mechanism by COX-2 expression of MIF in human dental pulp cells

[1]Department of Endodontics, Nihon University School of Dentistry at Matsudo, Chiba, Japan
○WATANABE TAKAHIRO[1], KAMIO NAOTO[1], HAYAMA TOMOMI[1], FUKAI JOJI[1], MATSUSHIMA KIYOSHI[1]

【研究目的】

Macrophage migration inhibitory factor (MIF) はリンパ球により産生されるケモカインとして同定され、好中球や好酸球の浸潤を促す遊走能やマクロファージをコントロールする機能を有する。現在では線維芽細胞や上皮細胞など様々な細胞においても発現し、炎症性サイトカインとしての機能や炎症性サイトカインの機能を増強させる働きを持つことが明らかとなっている。特に、MIF 刺激により phospholipase $A_2$ が活性化され細胞膜からアラキドン酸が遊離し、cyclooxygenase (COX) -2 の発現が上昇することがマウス線維芽細胞を用いた研究において報告されており 、歯髄炎においても MIF が $PGE_2$ などの炎症性脂質メディエーター産生の核心を担う可能性が示唆される。

そこで本研究はヒト歯髄培養細胞を用いて、炎症時に増加した MIF が COX-2 の発現に関与し、歯髄炎の際に炎症カスケードを惹起する可能性について解明することを目的として行った。

【材料および方法】

ヒト歯髄培養細胞は、日本大学松戸歯学部倫理委員会の承認（承認番号:EC12-010 号）事項に基づき、研究のインフォームドコンセントを十分に行って同意を得られた患者の、矯正学的理由によって抜去された健康な歯牙から歯髄組織を無菌的に取り出し、10%牛胎児血清を含むα-MEM を用いて 5～9 代継代し、37℃、5% $CO_2$ 条件下で培養を行った。ヒト歯髄培養細胞における COX-2 mRNA 発現量の変化を RT-PCR 法、Real-time PCR 法、タンパク質発現量を western blot 法にて検討した。

【成績】

ヒト歯髄培養細胞を MIF (100 ng/ml)で刺激すると時間依存的に COX-2 mRNA 発現量が上昇し、刺激後 1 時間で最大に達し、以後減少した。また、COX-2 タンパク質発現量は刺激後 3 時間で最大に達し、以後減少した。

さらに MIF (10、50、100、200 ng/ml)で 1 時間ヒト歯髄培養細胞を刺激したところ、濃度依存的に COX-2 mRNA 発現量が上昇した。同様に MIF で 3 時間ヒト歯髄培養細胞を刺激したところ、濃度依存的に COX-2 タンパク質発現量が上昇した。

【結論】

本研究は歯髄における炎症の進行と MIF の作用について検討を行い、歯髄炎の予防、進行抑制に応用できるのではないかと仮定した。結果として MIF はヒト歯髄培養細胞において時間依存的、濃度依存的に COX-2 mRNA、タンパク質の発現を増加させた。このことから、歯髄炎においても MIF により COX-2 の発現が促進され、アラキドン酸カスケードが進行した結果、$PGE_2$ が産生されていることが推測される。MIF 刺激による $PGE_2$ 産生のメカニズムとしては 7 回膜貫通型受容体である CXCR4 を介して Extracellular Signal-regulated Kinase (ERK) 1/2 が $PLA_2$ をリン酸化することによるものや、CXCR4 および CXCR2 を介して小胞体からカルシウムイオンの放出がおこり細胞内カルシウムイオン濃度の上昇を誘発することによるもの等の報告がある。今後の展望としては、CXCR4、CXCR2 および ERK1/2 の阻害剤である WZ811、AZD5069、PD98059 を作用させ、歯髄培養細胞における MIF の CXCR4 または CXCR2 を介した $PGE_2$ 産生経路の探索を行う予定である。

# Wnt3a、Fgf8、Bmp4 の刺激におけるマウス iPS 細胞から象牙芽細胞への分化・誘導

[1]東京歯科大学歯内療法学講座、[2]東京歯科大学口腔科学センター、[3]東京歯科大学生化学講座
○髙田 佳奈[1]、小田嶋 彩乃[2]、間 奈津子[1]、東 俊文[3]、古澤 成博[1]

**The Effect of Wnt3a, Fgf8, and Bmp4 on mouseiPS Cells Differentiating to Odontoblasts**

[1]Department of Endodontics, [2]Department of Oral Health Science Center, [3]Department of Biochemistry
Tokyo Dental College, Tokyo, Japan
○Kana Takada[1], Ayano Odashima[2], Natsuko Aida[1], Toshifumi Azuma[3], Masahiro Furusawa[1]

[緒言] 頭部神経堤（cranial neural crest, CNC）細胞より歯を含む頭蓋顔面の組織が形成されることは知られているが、その発生過程は複雑であり不明点が多い。NCC の遺伝子ネットワークは、BMP、Fgf や Wnt などの様々な成長因子・転写因子の促進または抑制によって組織の形態形成が調節されている。歯の形成においても、これらの因子が関与していることは明らかとなっているが、詳細な関連性は未だ不明である。

[目的] 本研究は、マウス iPS(miPS)細胞を神経堤細胞に分化・誘導させた後、Bmp4、Fgf8 および Wnt3a を添加することにより、歯原性間葉である象牙質への分化・誘導メカニズムを検討することを目的とした。

[方法]マイトマイシン処理後のマウス胎児由来線維芽細胞（Murine Embryonic Fibroblast、MEF）上で miPS 細胞を DMEM/Knockout Serum で培養した。0.05% Trypsin-EDTA にて 5 分処理し、細胞 $2x10^6$/10cm dish を DMEM/F12 と neurobasal medium1:1 に神経誘導サプリメントである B27、N-2、EGF、bFGF を添加し、4 日間浮遊培養した。胚様細胞（Embyronic body cell、EB 細胞）の形成後、接着培養を 7 日間行い、神経堤様細胞(Neural crest-like-cells, NCLC)を作製した。形成されたロゼッタは機械的及びフィルターで除去し、NCLC に DMEM/F12 と Bmp4 (B)、Fgf8 (F)、Wnt3a (W)をそれぞれ添加した群、２つずつ因子を組合せた群（BW, BF, FW)、すべての因子を添加した群(BFW)及び添加のないコントロール群にて検討した。14 日間で細胞を回収し、cDNA 合成を行った。Real-time PCR 法にて、神経堤細胞特異的マーカーである *Snai1*、*Slug*、*Sox10*、象牙芽細胞マーカーとして *Dspp* と *Dmp-1* また骨細胞マーカーとして *Alp* と *Runx2* を用いて解析を行った。結果は平均値±SD として表した。統計は One-Way ANOVA を用い、$p < 0.05$ で有意とした。

[結果]神経堤マーカーである *Snai1*、*Slug*、*Sox10* の発現は EB 細胞と比較し NCLC は有意に上昇した。象牙質に認められるタンパク質である *Dspp* 及び *Dmp-1* では、非添加群と比較すると *Dmp1* は全ての群で有意に上昇し、*Dspp* は Wnt3a を添加した群のみ上昇を示した。また、*Dspp* 及び *Dmp-1* では Fgf8・Wnt3a 添加群で最も上昇した。骨マーカーである *Alp* と *Runx2* は、Wnt3a 及び Fgf8 において有意な上昇は認められなかった。

[考察]*Snai1*、*Slug* 及び *Sox10* が有意に上昇を認めたことから、EB 細胞から NCLC へ分化したと考えられる。NCLC に Bmp4、Fgf8、Wnt3a を添加し、象牙芽細胞マーカーである *Dmp-1* では全ての群が上昇し、*Dspp* では Wnt3a を添加した群のみ上昇を認めた。Wnt3a 添加により *Dspp* 及び *Dmp-1* の上昇を認める群においては、作製された神経堤様細胞から象牙芽細胞様細胞に分化したと考えられる。また、*Dspp* 及び *Dmp-1* の発現において、Fgf8 と Wnt3a 各添加群より組み合わせての添加で更なる上昇を認めたことから、Fgf8 と Wnt3a 両者添加による相乗効果を期待することができる。骨マーカー*Alp* と *Runx2* においては、主に Bmp4 を添加した群で有意に上昇を認めたため、Bmp4 添加群では象牙芽細胞様細胞よりも骨芽細胞様細胞へと分化が示唆された。

[結論] Bmp4、Fgf8、Wnt3a のうち、Wnt3a が最も象牙芽細胞の形成に大きな影響を与える因子であることが考えられた。また、Wnt3a 及び Fgf の相乗効果により、象牙芽細胞形成の促進が示唆された。

# ヒト歯髄由来幹細胞における魚コラーゲンペプチドのコラーゲン翻訳後修飾酵素への影響

長崎大学大学院医歯薬学総合研究科齲蝕学分野
○中園 史子，Mark Luigi F. Capati，山本 耕平，山田 志津香

# Effect of Fish Collagen Peptides on Collagen Post-translational Modification in Human Dental Pulp Stem Cells Culture System

Department of Cariology, Nagasaki University Graduate School of Biomedical Sciences
○NAKAZONO Ayako, Mark Luigi F. Capati, YAMAMOTO Kohei, YAMADA Shizuka

【緒言】

以前の当教室の研究により，魚由来コラーゲンペプチド(FCP) は，骨芽細胞の石灰化関連遺伝子発現を増強するとともに，石灰化の三次元的テンプレートであるコラーゲンの合成量を増加し，生理的架橋形成を促すことで石灰化を促進することを報告した[1,2]．さらに，著者らは，2016 年に開催された IADR PBRG symposium において，FCP をヒト歯髄由来幹細胞(HDPSCs) に作用させることで，骨芽細胞分化に関連する遺伝子の発現増強を介して，骨芽細胞へ分化誘導する可能性を発表した．今回の実験では，上述のような FCP の生理活性をさらに実証するため，HDPSCs におけるコラーゲン翻訳後修飾関連遺伝子への影響を検討した．

【材料と方法】

本研究で用いられた FCP 粉末は，株式会社ニッピより供与された．FCP の分子量は約 2.8kDa であった．智歯周囲炎により抜歯された第三大臼歯中の歯髄から分離された HDPSCs は，長崎大学大学院医歯薬学総合研究科の倫理委員会により使用が承認された(許可番号；1286-4)．まず，HDPSCs を 6 well 皿に $5\times10^4$ 個播種し，サブコンフルエント後，総濃度が 2, 0.2, 0.02 mg/mL となるように FCP を添加した DMEM で培養を行った．FCP 不含の DMEM で培養した HDPSCs をコントロールとした．培養 3 日目に細胞を回収し，total RNA を抽出後，SuperScript™ First-Strand Synthesis System for RT-PCR(Thermo Fisher Scientific, US) により cDNA を合成した．その後，コラーゲン翻訳後修飾酵素であるリシルヒドロキシラーゼ(LH) 1, 2 の mRNA 発現を Mx3000P QPCR システム(Agilent Technologies, US) により RT-PCR 分析を行った．PCR 分析の際の各ステップの温度，時間ならびにサイクル数は以下の通りである；熱変性　95℃，30 秒，アニーリング　55℃，1 分，伸長反応　72℃，1 分を 40 サイクル．各遺伝子発現レベルは GAPDH により標準化された．

【結果と考察】

2, 0.2, 0.02 mg/mL FCP 添加群の LH1 遺伝子発現は，コントロール群と比較して，それぞれ約 0.5, 1, 0.2 倍，LH2 遺伝子発現においてはそれぞれ約 1.2, 4.2, 2.2 倍であった．以前の著者らの研究により，FCP は HDPSCs のアルカリフォスファターゼおよびオステオカルシン遺伝子発現を増強し，さらに石灰化誘導培地での培養により石灰化物形成を促進することを明らかにした．LH1 はコラーゲンの三重らせん領域のリシンを水酸化してヒドロキシリシンにするのに対し，LH2 は非らせん領域のリシンをヒドロキシリシンにする酸化還元酵素である．本実験において，0.2 mg/mL という低濃度の FCP が LH2 遺伝子発現を刺激することが判明したため，以前の報告と関連して骨芽細胞分化ならびに石灰化関連遺伝子の発現の増強，および細胞から産生されたコラーゲンの非らせん領域における架橋形成の促進によりコラーゲン成熟が進行し環境が整うことで，HDPSCs を骨芽細胞に分化誘導させる可能性が示唆された．

【参考文献】

1) Yamada S, Yoshizawa Y, Kawakubo A, Ikeda T, Yanagiguchi K, Hayashi Y. Early gene and protein expression associated with osteoblast differentiation in response to fish collagen peptides powder. Dent Mater J. 2013; 32(2):233-240.
2) Yamada S, Nagaoka H, Terajima M, Tsuda N, Hayashi Y, Yamauchi M. Effects of fish collagen peptides on collagen post-translational modifications and mineralization in an osteoblastic cell culture system. Dent Mater J. 2013; 32(1):88-95.

# Semaphorin3A は TNF-α刺激ヒト歯髄細胞の IL-6 および CXCL10 産生を抑制する

広島大学 大学院医歯薬保健学研究科 歯髄生物学研究室
○進藤　智、西藤法子、中西　惇、吉田和真、小武家誠司、本山直世、永安慎太郎、柴 秀樹

**Semaphorin3A suppresses IL-6 and CXCL10 productions in TNF-α-stimulated human dental pulp cells.**

Department of Biological Endodontics, Graduate school of Biomedical and Health Sciences,
Hiroshima University
○Satoru Shindo, Noriko Saito, Jun Nakanishi, Kazuma Yoshida, Seiji Kobuke, Naoyo Motoyama, Shintaro Nagayasu, Hideki Shiba

【緒言】

歯髄炎は，主にう蝕原因細菌による侵襲に対する歯髄の生体防御機構が発動することによって惹起される。すなわち，象牙質に侵入した細菌およびその細菌が産生する成分が象牙細管を通じて抗原刺激となり，象牙質近傍の歯髄に分布している樹状細胞やマクロファージといった免疫担当細胞が活性化されることによって歯髄炎が発症する。さらに，う蝕の進行に伴い，歯髄組織にリンパ球浸潤が顕在化するとともに，歯髄組織の主要な細胞である歯髄細胞から様々な炎症関連メディエーターが産生されることによって，炎症反応がさらに進展・波及する。歯髄細胞が産生する炎症メディエーターとして、IL-6 および CXCL10 などの炎症性サイトカインがあげられる。

Semaphorin3A (Sema3A) は神経軸索ガイダンスとして発見されたセマドメインを持つファミリーの一つである。近年、Sema3A が免疫応答や骨代謝にも関与していることや、歯髄組織中に発現していることが報告されている。しかしながら、歯髄炎局所における Sema3A の役割については不明な点が多い。

本研究では、炎症歯髄組織における Sema3A の役割を明らかにするために、炎症性サイトカインである TNF-α刺激培養ヒト歯髄細胞における IL-6 および CXCL10 産生に与える Sema3A の影響をシグナル伝達経路も含めて検討した。

【材料および方法】

矯正的理由によって抜歯された 20 歳女性の上顎第一小臼歯の歯髄組織から分離した細胞をヒト歯髄細胞として用いた（広島大学疫学研究倫理審査承認番号：E-133)。10%FBS を含む MEM-αにて培養を行い、実験には 5 から 10 代継代した細胞を供した。Sema3A および SC-514(NF-κB 阻害剤)存在下あるいは非存在下において TNF-αで刺激を行い、24 時間後の培養上清を回収した。培養上清中の IL-6 および CXCL10 産生量は ELISA キット用いて測定した。また、Sema3A が関与する細胞内シグナル伝達経路を明らかとするために、Western blot 法によって解析した。

【結果】

Sema3A は TNF-α刺激によって増加したヒト歯髄細胞の IL-6 および CXCL10 産生量を濃度依存的に減少させた。また、NF-κB 阻害剤も TNF–α刺激によるヒト歯髄細胞の IL-6 および CXCL10 産生を抑制した。Sema3A は TNF-α刺激ヒト歯髄細胞の IκB-αの分解および NF-κBp65 のリン酸化を抑制した。

【考察・結論】

Sema3A は TNF-αによって活性化されるヒト歯髄細胞の IκB-αの分解および NF-κBp65 のリン酸化を制御することで IL-6 および CXCL10 産生量を減少させることが明らかとなった。すなわち、Sema3A は歯髄炎による炎症反応を抑制している可能性が示唆された。

# 電解酸性機能水を利用した殺菌効果の検討

日本大学歯学部歯科保存学第Ⅱ講座 [1]，病理学講座 [2]，細菌学講座 [3]
総合歯学研究所生体防御部門 [4]，総合歯学研究所高度先端医療研究部門 [5]
○岡村貞之介 [1]，浅野正岳 [2,4]，武市収 [1,5]，勝呂尚 [1,5]，田村宗明 [3,4]，今井健一 [3,4]，小木曽文内 [1,5]

# Bactericidal Effect of acid electrolyzed functional water

Department of Endodontics [1], Pathology [2] and Microbiology [3], Division of Immunology and Pathobiology[4], Division of Advanced Dental Treatment[5], Dental Research Center,
Nihon University School of Dentistry
○T.Okamura[1], M.Asano[2,4], O.Takeichi[1,5], H.Suguro[1,5], M.Tamura[3,4], K.Imai[3,4], B.Ogiso[1,5]

[目的]

電解酸性機能水（acid electrolyzed functional water ; FW）は食塩水を電気分解することにより生成され，様々な細菌に対して殺菌効果があるとされている。本研究の目的は，難治性根尖性歯周炎の原因菌の 1 つである *Enterococcus faecalis*（通性嫌気性グラム陽性の連鎖球菌）や歯周病原菌である *Porphyromonas gingivalis*，齲蝕原因菌である *Streptococcus mutans*，および口腔内の常在真菌である *Candida albicans* に対する FW の殺菌作用について，従来根管洗浄剤として用いられてきた次亜塩素酸ナトリウム (NaOCl) やアルカリ電解水との比較を行うことである。またその殺菌効果に関わる活性酸素種の産生について探索することにより，その殺菌メカニズムの解明を試みる。

[方法]

実験には, FW（pH 2.7，酸化還元電位 1,100 mV 以上，有効塩素濃度 20～30 ppm，三浦電子社製)を用いた。

1) 殺菌効果の比較

$5\times10^{6-8}$ CFU/ml に調整した *E. faecalis* (JCM5803 株), *P. gingivalis* (ATCC33277 株), *S. mutans* (ATCC25175 株), *C. albicans* (ATCC18804 株)の各菌液 10 µl を FW, NaOCl またはアルカリ電解水 1000 µl に懸濁し, 30 秒間反応させた。懸濁液をそれぞれ 100 µl 採取し, Brain Heart Infusion (BHI) 寒天培地にプレーティング後, 37 ℃ 恒温槽にて 48~72 時間培養した。培養後コロニー数を算定し殺菌効率を検討した。また, FW を蒸留水により段階的に希釈した溶液を用いて同様の実験を行い，殺菌効果に必要な有効塩素濃度や pH について検討した。

2) 生体為害性の比較

線維芽細胞である HeLa 細胞を $1\times10^{6}$ 個播種し，PBS で洗浄後に各機能水を 30 秒間作用させた。培養液で反応を停止した後, 1 時間培養を行い培養上清中の乳酸脱水素酵素 (LDH ; Lactate Dehydrogenase) の測定を行った。

3) 活性酸素種の探索

FW を 30 秒間または 3 分間作用させた *C. albicans* を破砕した後，産生された過酸化水素 ($H_2O_2$), Superoxide dismutase (SOD) の測定を行った。

[結果]

1)NaOCl が全 4 菌種に対して強力な殺菌効果を示したのに対して, FW では *C. albicans* を除いた 3 菌種に対して NaOCl と同等の殺菌効果が認められた。*C. albicans* に対する FW の作用時間を変化させて同様の実験を行ったところ、5 分以上の作用時間において有意な殺菌効果を示した。

1)NaOCl では細胞障害性が強く，作用後すぐに細胞がはがれてしまうことから, LDH の測定を行うことができなかった。一方, FW は他の 2 種類の電解水に比べ， LDH の放出量は有意に多かった。また 1) で使用した希釈した FW を用いて同様の実験を行ったところ，段階的な LDH の放出量の上昇を認めた。

3) FW 作用後の *C. albicans* における $H_2O_2$ 濃度に変化はあまり認められなかったが, SOD 濃度は 3 分間作用させたもので 30 秒間作用させた場合よりも有意に低下した。

[考察]

今回の結果は，FW が NaOCl に代わる有効な根管洗浄剤として使用し得る可能性を示したものであり，極めて意義深いものと考えている。作用メカニズムについては未だに不明な点は多いものの, SOD 産生低下による *C. albicans* 内での $H_2O_2$ 蓄積が酸化ストレス状態を招来し，これにより殺菌される可能性が示唆された。今後は，なぜ SOD 産生が減弱するのかなど，作用メカニズムの詳細について検討していきたいと考えている。

# 外傷に起因した歯根嚢胞を伴う根未完成歯に対する アペキシフィケーションの応用

福岡歯科大学口腔治療学講座　歯科保存学分野
○松﨑　英津子，阿南　壽

## A case report: Apexification for immature permanent tooth with the radicular cyst caused by trauma

Section of Operative Dentistry and Endodontology, Department of Odontology, Fukuoka Dental College

○MATSUZAKI Etsuko, ANAN Hisashi

【緒言】

慢性根尖性歯周疾患である歯根嚢胞の治療の第一選択肢は、感染根管治療であるが、嚢胞壁は、内側より外側へ上皮層、肉芽組織層、結合組織層の 3 層により構成されているため、深い歯周ポケットを有する歯周炎の病変部位と同様、厚い上皮層により、病変部の肉芽組織への置換が妨げられることで難治性になりやすいことが考えられる。

今回、外傷に起因する歯根嚢胞を伴う根未完成歯の処置を行う機会を得た。3%次亜塩素酸ナトリウムと 3%EDTA を併用した根管洗浄と水酸化カルシウム製剤による段階的なアペキシフィケーションを施した結果、開大した根尖孔部は閉鎖し、骨組織は良好な治癒機転を示したことから、その治療経過について報告する。なお、発表に際し、患者本人および家族に本症例の主旨を十分に説明し、同意を得ていることを附記する。

【症例】

患者:10 歳、男児。主訴：上顎右側中切歯の咬合痛。全身既往歴：特になし。現病歴：数年前に高い場所から転落し、その際に歯が下口唇を貫通したが、当時は下口唇の処置のみを行った。2016 年 6 月、咬合痛を自覚し近医にて感染根管治療を開始したが、根管内の排膿が改善しないため、福岡歯科大学医科歯科総合病院保存科を受診。臨床所見：11 は自発痛(-)、咬合痛(+)、打診痛(+)、根尖部圧痛(+)、根管からの排膿(+)、腐敗臭(+)、歯周ポケット 2 ㎜で、根管が開放されていた。エックス線所見：11 は根未完成歯で幅広い根管腔が観察され、根尖直下には小指頭大の類円形の透過像を認めた。CBCT 所見：11 根尖周囲の透過像は大きく拡大しており、鼻腔底・唇側皮質骨の菲薄化および一部穿孔様の所見を認めた。診断：11 歯根嚢胞　治療方針：11 感染根管治療、アペキシフィケーション

【治療】

11 には 3%次亜塩素酸ナトリウムと 3%EDTA の併用による頻繁な根管洗浄を基にした根管治療を行ったが、初診時、根管からの持続的な排膿と強い腐敗臭を認めたため、根管開放とした。2 週後、根管からの排膿が消失したため、水酸化カルシウム製剤（ビタペックス/ネオ製薬工業）を根管上部 1/3 まで填入し、6 週後に根管の中央部付近まで、8 週後に根尖の断端付近まで段階的に填入した。11 カ月後、エックス線上では根尖部にアピカルバリアーと考えられる不透過像が観察された。1 年 1 カ月後、CBCT 検査により、根尖周囲の透過像の縮小ならびに根尖孔部の閉鎖と歯根の伸長が観察された。1 年 5 カ月後、エックス線上では根尖部の厚いアピカルバリアーの形成と骨組織の良好な回復傾向を認めた。

【考察および結論】

本症例における歯根嚢胞は、根未完成歯であり、根管と嚢胞腔が直接交通しているポケット嚢胞であると考えられた。そこで積極的な機械的拡大は行わず、3%次亜塩素酸ナトリウムと 3%EDTA の併用による頻繁な根管洗浄を基にした根管治療を行い、根管内の殺菌と根管壁スミヤー層の除去効果を期待した。一方、根管に填入した水酸化カルシウム製剤は殺菌・硬組織形成作用を持つが、強アルカリ性による細胞障害作用を鑑み、根尖の形成および根尖部の閉鎖に重要な Hertwig 上皮鞘、根尖部に存在すると考えられる間葉系幹細胞の保護のため、その填入位置を段階的にコントロールし、アペキシフィケーションに応用した。その結果、根尖部のアピカルバリアーの形成と良好な治癒機転が得られたことから、歯根嚢胞を伴う根未完成歯の保存治療において、3%次亜塩素酸ナトリウムと 3%EDTA の併用による頻繁な根管洗浄と段階的なアペキシフィケーションの有用性が示された。

# 複根管性下顎切歯におけるガイドを使用した髄室開拡の検討

日本歯科大学生命歯学部歯科保存学講座[1]，歯科理工学講座[2]
○西田太郎[1]，石田祥己[2]，前田宗宏[1]，五十嵐　勝[1]

## Consideration of access cavity preparation using the guide on mandibular incisor with bifurcated root canal

[1]Department of Endodontics, [2]Department of Dental Materials Science,
The Nippon Dental University, School of Life Dentistry at Tokyo
○Taro NISHIDA[1], Yoshiki ISHIDA[2], Munehiro MAEDA[1], Masaru IGARASHI[1]

【目　的】

根管治療の成功には根管の拡大形成，消毒，さらに根管充塡を確実に行う必要がある．これらの根管処置をスムーズに進めるためには髄室開拡を適切に行う必要がある．第 146，147 回本学術大会において単根管歯における髄室開拡窩洞形成ガイドを使用した髄室開拡が有用である可能性を報告した．一方，下顎切歯の解剖学的根管は分岐により複根管性を示すことも多く，その髄室開拡の形状について調べた研究は少ない．本研究では，複根管性の下顎切歯における髄室開拡窩洞形成ガイドの使用が髄室開拡に及ぼす効果について検討を行ったので報告する．

【材料と方法】

実験にはあらかじめ根管の形態を把握した Weine のⅡ型（２根管１根尖孔）とⅢ型（２根管２根尖孔）に分類される２本の下顎切歯を用いた．抜去歯の使用に際しては日本歯科大学生命歯学部倫理委員会の承認（NDU-T2011-20）を得た．試料を撮影用ジグに固定後，マイクロ CT（ScanXmate-D100SS270, Comscantecno）を用い断層撮影を行った．撮影した断層画像は三次元画像処理ソフト（TRI/3D-BON, Ratoc System Engineering）を用いて三次元構築を行い，三次元画像上で西田ら[1]の方法に基づき，各試料に対し根管の軸方向を設定した．根管の軸方向の延長線上に，円柱状のガイド孔を設計し髄室開拡窩洞形成ガイド（Access Cavity Preparation Guide: ACPG）とした．作成した ACPG の三次元画像ボリュームデータを STL 形式に変換後，光造形方式３Ｄプリンタ（Nobel 1.0, XYZ Printing）を用いて光硬化性樹脂（Photopolymer Resin Clear, XYZ Printing）による造形を行った．実験歯の歯冠に ACPG を固定後，ロングシャンクのカーバイドバー（#1557 サージカルバー，マニー）を用いてガイド孔に沿って髄室に到達するまで窩洞形成を行った．Ｋファイルを使用し根管への穿通を確認後，セーフエンドダイヤモンドポイント（220/012，HORICO）を用い窩洞間の歯質を削除し髄室開拡を完了した．髄室開拡後Ｋファイルを挿入しマイクロ CT による撮影を行い，髄室開拡窩洞の検討を行った．

【結　果】

両試料において，設計に近似した髄室開拡を行うことが出来た．Ⅱ型の試料ではＫファイルを根尖付近まで，Ⅲ型の試料では歯根中央部まで挿入が可能であった．マイクロ CT による断層画像上では，Ⅱ型の試料は根管の唇舌側壁に沿ってファイルが存在し，唇舌側両根管への比較的良好な到達性を示した．また，Ⅲ型の試料においても唇舌側両根管への比較的良好なファイルの到達性を示したが，根管幅径が細く歯根中央部でファイルが拘束されていた．

【まとめ】

複根管性の下顎切歯の髄室開拡に髄室開拡窩洞形成ガイドを使用することが有用である可能性が窺われた．狭窄が生じている根管では、髄室開拡後に化学的清掃剤の併用が必要な可能性が考えられた．今後さらに詳細な検討を行う予定である．

１：西田太郎，勝海一郎．マイクロ CT による下顎切歯根管形態の観察．日歯保存誌　2014；58 ：42-52

# 根管内に生活組織を有する瘻孔を伴う歯根未完成失活歯へのリバスクラリゼーション症例

1)日本歯科大学新潟生命歯学部　歯科保存学第１講座
2)日本歯科大学大学院新潟生命歯学研究科　硬組織機能治療学
3)日本歯科大学生命歯学部　歯科保存学講座
○湊　華絵[1)]、清水公太[2)]、新井恭子[1)]、北島佳代子[1,2)]、五十嵐　勝[3)]

**A revascularization case to non-vital immature tooth with sinus tract and vital tissue in the root canal**

1) Department of Endodontics, The Nippon Dental University School of Life Dentistry at Niigata
2) Advanced Operative Dentistry-Endodontics, The Nippon Dental University Graduate School of Life Dentistry at Niigata
3) Department of Endodontics, The Nippon Dental University School of Life Dentistry at Tokyo
○MINATO Hanae[1)], SHIMIZU Kota[2)], ARAI Kyoko[1)], KITAJIMA Kayoko[1,2)] and IGARASHI Masaru[3)]

【緒言】歯根未完成歯の失活歯には根尖閉鎖を目的としてアペキシフィケーションが施されるが、近年リバスクラリゼーションが適応されるようになった。今回われわれは、瘻孔を伴う失活歯の根管内に生活組織を認めた症例に対しリバスクラリゼーション処置を施したので、その治療経過および根管内容物の病理組織所見について報告する。

【症例】患者は９歳女児で、初診は 2017 年３月、上顎左側中切歯の根尖部腫脹を主訴に来院した。全身既往歴に特記事項はない。現病歴としては、2016 年 12 月に上顎左側中切歯根尖部歯肉腫脹のため近医を受診し抗菌薬を投与されたが、症状が改善しないため本学小児歯科へ紹介され、その後当講座に治療が依頼された。初診時口腔内所見では齲蝕のない未処置歯であった。歯に自覚症状はなかったが、唇側の根尖部歯肉に瘻孔を認めた。エックス線写真では、根尖部周囲に透過像がみられ、瘻孔から挿入したガッタパーチャポイントの先端は根尖部透過像へ到達していた。

【経過】初回：歯根未完成歯の慢性化膿性根尖性歯周炎と診断し、リバスクラリゼーションを施すこととした。無麻酔下で髄室開拡を行ったところ、髄腔穿孔時に疼痛と出血があり、髄室内に生活組織が存在していたため、水酸化カルシウムを貼付し帰宅させた。２回目（１か月後）：根尖部の瘻孔は縮小していたが、完全に消失はしていなかった。髄室開拡を再度行ったところ、生活組織が残存していたため、浸潤麻酔を行い、ラバーダム防湿下で根管内生活組織を摘出した。当日は根管内を 1.5%次亜塩素酸ナトリウム溶液で洗浄し、水酸化カルシウム製剤を貼付した。摘出した軟組織は 4%パラホルムアルデヒド溶液で浸漬固定し、通法に従いパラフィン包埋を行い、病理組織標本を作製した。３回目（１週後）：瘻孔は消失しており、血管収縮薬非含有麻酔薬で浸潤麻酔を行い、根管洗浄で水酸化カルシウム貼薬剤を除去した。根管内を乾燥後、根尖孔外へ＃20 の K ファイルを約 2mm 挿入し出血させた。血餅形成を根管中央部まで確認後、上部に MTA を貼薬し、グラスアイオノマーセメント裏層とコンポジットレジン充填を行った。

【予後】術後の経過観察では歯と歯周組織に異常はなかった。術後３か月のエックス線写真で根尖部透過像は消失し、術後６か月で根尖部根管内に石灰化物様の不透過像が発現し、歯根の伸長を認めた。

【病理所見】HE 染色では、根管内生活組織の一部に出血がみられ、出血周囲に炎症性細胞浸潤を認めた。他の部位では水腫性変化がみられ、局所的に線維化傾向を示す領域が観察され、正常歯髄組織とは明らかに異なっていた。

【考察】歯根未完成歯では失活歯と判断した場合でも、根管内に痛みや出血を伴う軟組織が存在する場合があることが報告されている。軟組織を除去せずに組織上に貼薬を施すことでリバスクラリゼーションと同等の予後がみられた報告もあるが、本症例では視診で根管内生活組織は暗赤色を呈し易出血性で明らかな炎症組織と考えられ、根尖部歯肉に瘻孔形成を伴っていたため、除去後に新鮮血液を根管内に誘導するリバスクラリゼーションを行った。病理組織所見から根管内への正常な硬組織再生は難しく、生活組織の除去は正しい選択であったと考えられる。

【結論】歯根未完成歯では術前の所見から失活歯と診断された場合でも、根管内に出血と痛みを伴う軟組織がみられる場合があるが、根管内容物を除去し、新鮮血液によるリバスクラリゼーションを施すことで根尖歯周組織の治癒と歯根の伸長が期待できることがわかった。

# 外科的歯内療法における骨補填材に関する基礎的研究

[1]鶴見大学歯学部歯内療法学講座，[2]株式会社マルハニチロ，[3]鶴見大歯学部理工学講座
○山近梨奈[1]，宮本永浩[1]，庵原啓司[2]，細矢哲康[1]，早川徹[3]

## Basic research of bone graft material on surgical endodontics

[1]Department of Endodontology and [3]Dental Materials Science,Tsurumi University School of Dental Medicine. [2]Maruha Nichiro.
○YAMACHIKA Rina[1], MIYAMOTO Nagahiro[1], IOHARA Keishi[2], HOSOYA Noriyasu[1], HAYAKAWA Tohru[3]

［緒　言］DNA とカチオン性タンパク質との複合体は，粉末，多孔体およびフィルムなどの様々な形態に加工が可能である．チタンインプラントにコーティングし，骨形成を促進することも報告されている１)．また，DNA/プロタミン複合体は，水で練和することによってペースト状になる特性を有しており，新規のインジェクタブル骨再生材料として期待されている．しかしながら，ペーストの賦形性の保持や操作性に問題があった．本研究では，ペーストの賦形性ならびに操作性の向上を目的に，DNA 複合体ペーストの改良を目指し，さらに，この改良型 DNA 複合体ペーストの骨形成効果について動物実験により観察した．

［材料および方法］

１．改良型 DNA 複合体ペーストの作製

DNA/プロタミン複合体に水を添加してペースト化するのではなく，DNA 水溶液にプロタミンを添加し，その場でペーストを作製する方法を考案した． DNA 水応液の濃度や添加するプロタミンの量を調整して，賦形性の保持および流動性に優れた改良型 DNA/プロタミンペーストを作製することができた．

また，カチオン性タンパク質として塩基性ゼラチンに注目し，ゼラチン水溶液に DNA を添加して，同様に流動性に優れた改良型 DNA/ゼラチンペーストも作製することができた．

２．動物埋入実験

２種類の改良型 DNA 複合体ペースト（DNA/プロタミンペーストおよび DNA/ゼラチンペースト）の骨形成に与える影響を検討するために動物埋入実験を行った（鶴見大学歯学部動物実験委員会　承認番号：28A071)．6 週齢のラット（Wistar 系，オス）の上顎第一大臼歯を抜歯後，抜歯窩に２種類の改良型 DNA 複合体ペーストその場で作製して埋入した．ペーストの埋入には，既成の CR シリンジとノズルを用いて注入した．抜歯後，ペーストを埋入しない場合をコントロールとした．ペースト埋入２週後に周囲骨を含めて試料を摘出し，ホルマリン固定，アルコール脱水を行い，X 線マイクロ CT にて抜歯窩の治癒状態を観察した．次に，非脱灰研磨標本および脱灰標本を作製した．非脱灰研磨標本は，MMA 樹脂にて包埋後に薄切切片を切り出し，塩基性フクシン・メチレンブルー染色を施した．脱灰研磨標本は EDTA・2Na を用いて脱灰後，パラフィン包埋を行い，薄切切片を切り出し，ヘマトキシリン・エオジン染色を行った．

［結果および考察］

X 線マイクロ CT 観察の結果，２種類の改良型 DNA 複合体ペーストを埋入した場合、コントロールと比較して骨形成状態は良好であった．非脱灰研磨標本および脱灰標本における観察の結果でも，どちらのペーストでも，コントロールと比較して、良好な骨形成が認められ，抜歯窩の治癒が促進されていることが確認された．DNA/プロタミンペーストと DNA/ゼラチンペーストとの間には，骨形成に違いが見られなかった．以上，本研究で考案した改良型 DNA 複合体ペーストは，流動性に優れ，抜歯窩の骨形成を促進することが判明した．

［文献］

1)Sakurai T et al. J Biomed Mater Res A 2016;104:1500-1509.

# 上顎小臼歯に 3 根管を認めた二症例

朝日大学歯学部口腔機能修復学講座歯科保存学分野
○武田進平，堺　ちなみ，木方一貴，田中雅士，長谷川智哉，堀　雅晴，赤堀裕樹，三上恵理子，
加藤友也，小畠莉里，和仁　護，小栗健策，冨田昌嗣，瀧谷佳晃，吉田隆一，河野　哲

Two Cases of maxillary premolar with three root canals.

Department of Endodontics, Division of Oral Functional Science and Rehabilitation,
Asahi University School of Dentistry
○Shinpei Takeda, Chinami Sakai, Kazuki Kiho, Masashi Tanaka, Tomoya Hasegawa, Masaharu Hori,
Hiroki Akahori, Eriko Mikami, Tomoya Kato, Riri Kobata, Mamoru Wani, Kensaku Oguri, Masatsugu Tomita,
Yoshiaki Takitani , Takakazu Yoshida, Satoshi Kawano

【緒言】

上顎小臼歯は複雑で多様な根管形態が認められる。通常、高い確率で 2 根管であると言われているが、1 根管の場合や、数パーセント以下ではあるが 3 根管の場合もあると報告されている。2 根管の場合においてもイスムスや高位不完全分岐根管の存在など、複雑な形態を呈することが多い。このような複雑で多様な根管形態を把握するためには、CBCT 及びマイクロスコープの臨床有用性は非常に高い。

今回、上顎小臼歯に対し、CBCT 及びマイクロスコープの使用により、頬側根に 2 根管を発見した症例を二症例経験したため報告する。

【症例 1】

患者は 44 歳、女性。#14 の疼痛を主訴に近医を受診。急性化膿性歯髄炎と診断され、抜髄処置を実施し、根管治療を開始して 1 年以上経過したが、自発痛、打診痛、圧痛等の症状が消失しないため朝日大学歯学部附属病院保存科を紹介により来院した。残根状態であったため、まずコンポジットレジンにて隔壁を形成し、ラバーダム防湿下にて感染根管処置を実施。複数回の治療を経て根管拡大・形成が終わるも、打診痛および咬合痛が消失しなかったため CBCT 撮影を行ったところ、#14 頬側根に近遠心的に独立した 2 根管を認めた。頬側根の近心側の根管のみ根管拡大されており、遠心側の根管は未処置であったため、追加で根管拡大・形成を行った。1 か月後の再診時には打診痛、咬合痛が消失していたため、側方加圧充塡法にて根管充塡を行った。

【症例 2】

患者は 33 歳、女性。検診を希望し朝日大学歯学部附属病院を受診。初診時、視診にて#25 全部鋳造冠マージン部に二次う蝕を認めた。エックス線写真では、根尖部に透過像が認められるも、打診痛や圧痛等はなかった。慢性化膿性根尖性歯周炎と診断し、感染根管治療を開始した。全部鋳造冠及び支台築造の除去を行い、コンポジットレジンによる隔壁形成後、支台歯形成し暫間被覆冠を作成した。2 回目来院時、マイクロスコープ使用下にて頬側及び口蓋側根管のガッタパーチャポイントを除去後、根管形成を行ったところ、頬側根の近心側に黒変部を認めた。超音波にて黒変部を清掃したところ未処置根管を発見したため、同日根管拡大形成を行った。2 週間後の再診時、自覚症状および他覚症状を認めなかったため垂直加圧充塡法(Continuous Wave Condensation Technique)にて根管充塡を行った。

【結論】

通常上顎小臼歯は 2 根管であることが多いが、今回頬側根に 2 根管存在する、3 根管の上顎小臼歯を二症例経験した。症例 1 においては、通常の根管治療を行うも症状が改善しなかった。原因追求のため CBCT を撮影することにより、頬側根に未処置根管を発見した。症例 2 においては、マイクロスコープ下での根管治療を行うことにより、未処置根管を発見した。上顎小臼歯を含め、根管形態は複雑で多様であることは周知の事実であり、根管治療時には、マイクロスコープの使用や CBCT による三次元的な観察が有用であると考えられた。

# 急性歯髄炎において咬合性外傷の関与が考えられた１症例

大阪大学大学院歯学研究科口腔分子感染制御学講座（歯科保存学教室）
〇永山智崇、林美加子

Occlusal Force May Cause Acute Pulpitis : A Case Report

Department of Restorative Dentistry and Endodontology, Osaka University Graduate School of Dentistry
〇NAGAYAMA Tomotaka, HAYASHI Mikako

【緒言】

う蝕が存在しないにもかかわらず患者が冷温水痛や咬合時痛を訴えて診断に困る症例をしばしば経験する。典型的な診査所見が得られないため経過観察（待機的診断）しながら主訴への対応を試みるが、最終的には自発痛あるいは歯髄反応の鈍化が生じて通法通りの根管治療に至ることが多い。一方で、神経原性炎症（Neurogenic Inflammation）という概念があり、歯髄疾患においては、咬合性外傷などの機械的刺激（メカニカルストレス)による様々な反応（歯髄炎、歯髄腔の狭窄、歯髄壊死）が起こることが近年明らかになってきている（Caviedes-Bucheli J et al, *Int Endod J.* 2016,Review)。今回、う蝕が存在しないにもかかわらず原因不明の疼痛が生じ、結果的に局所的な病態の本質が神経原性炎症と推測される症例を経験したので報告する。

【症例】

73 歳男性。2015 年 7 月初診。以前から左下 6 に冷水痛と温水痛を自覚していたが我慢していたとのこと。腫れているような感じと咬合時痛があるとの訴え、かつう蝕が存在せずプラークコントロール不良（ポケット 4mm）であったため、浸潤麻酔下でスケーリング・ルートプレーニングを行った。症状が一度軽快したため他部位の処置を行っていたが、9 月になり自発痛ならびに歯肉の腫脹を訴えたため、診断に苦慮して CBCT を撮像した。すると、根尖を超える根分岐部病変が存在してポケットが 8mm あったため、急性歯髄炎が髄管を介して根分岐部に波及した歯内-歯周病変と診断した。

【結果】

浸潤麻酔下で抜髄を試みたが、麻酔が奏功せず疼痛制御が困難で髄腔開拡ができなかったため、主訴解決の目的で歯肉切開を行った。すると、出血は認めたが排膿は認められなかった。10 月になり浸潤麻酔下で抜髄を行ったところ、髄腔開拡時に疼痛を訴えたため、歯髄は未だに生活歯髄であることが推測された。その後は通法通りに根管治療を進めていき、打診痛の軽減目的で可及的に咬合調整を行った上でテンポラリークラウンとし、根管内と髄管部に水酸化カルシウム製剤を調薬して、12 月に経過観察に入った。2016 年 3 月に CBCT を撮像して再評価を行ったところ、根分岐部病変が消失していたので治癒したと判断して 4 月に根管充填を行った。5 月に FMC にて補綴を行い、現在まで経過良好である。

【考察】

全顎的に咬耗した咬合面形態のため、ブラキシズムの関与が考えられた。そして、う蝕やクラックは視診でも髄腔開拡時にも確認されなかったため、急性歯髄炎の病態は神経原性炎症であることが推察され、また原因は咬合性外傷であると考えられた。歯内-歯周病変を治癒に導くことができたのは、比較的早期に包括的に病態の把握を行い原因除去したことと、歯周基本治療により感染源の除去を行ったことにより、慢性化を回避したためであると考える。また、治療期間中に左上 7、右上 6、右下 8 にも同様の症状が出現して同時進行で個別的に対応していたことと、その後メインテナンスに移行して病状安定を保っていたが、最近になって上顎左右小臼歯部に冷水痛と温水痛を訴え始めていることから、時間軸で病態を捉えた場合においても咬合の関与は大きいことが推察される。

【結論】

保存治療における難症例に対しては、炎症（感染と免疫）だけではなく力（咬合）の影響を考慮した病態の把握が必要であり、それに基づく診査・診断・治療方針の体系の確立が求められる。

# 陥入した根未完成上顎中切歯の治療後の長期間経過観察の１症例

大阪歯科大学　口腔治療学講座
○池永英彰、杉本貞臣、宮本綾乃、寺本賢史、好川正孝、前田博史

# A case report on long-term observation after treatment of intruded immature maxillary central incisors

Department of Endodontics, Osaka Dental University
○IKENAGA Hideaki,SUGIMOTO Sadaomi,MIYAMOTO Ayano,TERAMOTO Satoshi,YOSHIKAWA Masataka, MAEDA Hiroshi

【緒言】　本学附属病院歯内治療科に紹介されて来院する小学生の患者で、運動会で転倒したために前歯を打撲した外傷歯が年間に１、２症例ある。外傷は歯冠破折、水平歯根破折、陥入など、様々である。小学生の前歯で外傷を受けた歯の多くは根尖が未完成の永久歯で、歯髄の保存が望ましい。また、歯髄に高い治癒能力が期待でき、歯髄の保存に努める症例が多い。外傷歯の歯髄を保存して歯根の完成を導き、機能の維持を図るために、受傷直後の診査に基づいた正しい診断と的確な治療方針、そして、その状況に応じた適切な処置が求められる。また、長期間にわたっての定期的な経過観察が必要であり、その時々の対応と治療がその歯の経過を左右し、また、予後を決定する。今回、７歳の小学生が運動会で転倒し、前歯部を打撲したために陥入を生じた左右側中切歯の症例を報告する。両中切歯の外科的整復を行った結果、左側中切歯は歯髄が保存され、歯髄の生理的機能により歯根の発育を促がすことに成功し、正常な歯根の完成を導くことが出来た。一方、右側中切歯は、いったん虚血性壊死に陥った歯髄が生活反応を取り戻すことが出来ずに、歯髄の治癒は得られなかった。その結果、生じた歯髄壊死に対する感染根管処置、そして、アペキシフィケーションを経て根管充填を行った５年間の経過と治療について報告する。

【症例】　7 歳の男児が転倒し、上顎前歯部を打撲し、上顎左右側中切歯が陥入した。そのために本学附属病院口腔外科を受診し、外科的整復・固定が行われた。２年後に上顎右側中切歯の根尖部腫脹を主訴として来院した。歯内治療科で歯髄の失活と根尖部のエックス線透過像が認められたため、感染根管治療を受けた。髄室を開拡し、根管を機械的・化学的に十分に清掃したのち、ビタペックスを貼薬して髄室を封鎖した。１年後に根尖部透過像は縮小し、さらにその１年後にはほぼ消失して未完成であった根尖も硬組織による封鎖を認め、改めて根管を機械的に拡大・形成した後、ＭＴＡを用いて根管の充填を行った。

【まとめ】　小児における口腔領域の外傷の中で、陥入は乳歯列および混合歯列では高頻度に遭遇するが、永久歯列では比較的稀である。CBCT の診断により、上顎中切歯の唇側の歯槽骨の厚さの変化から、埋入は 12 歳ぐらいまででおきやすいと報告されている。また、歯槽骨骨折や軟組織破裂を伴うことが多く、予後は不良な場合が多いという報告もある。Royal College of Surgeons of England による陥入量と歯根発育度による治療ガイドラインによると根未完成歯では陥入量が 3mm 以下の場合は経過観察、6mm 以上の場合は経過観察を行い、2-3 週間後に自然萌出がなければ牽引治療と提示されている。今回の症例では、陥入量が 6mm 程度であり、ガイドラインどおり 2-3 週にわたる経過観察後、牽引治療の選択も考えられたが、口腔外科の初診医はあえて外科的整復を行った。その結果、左側中切歯は外科的整復後も歯根の自然な成長過程をたどった一方で、右側中切歯の歯髄組織は壊死に陥り、歯根の成長は認められずに、アペキシフィケーションの適応となった。右側中切歯は、根尖部の歯髄組織および根尖周囲歯周組織とくに歯根膜への陥入時のダメージに加えて、外科的整復によるダメージにより歯髄再生の可能性が低いものとなったと考える。ガイドライン通りに経過観察を行い、2-3 週間後に自然萌出がなければ牽引治療を行えば、歯根の自然な成長を導けたかもしれない。根未完成歯では、歯髄の生活力や高い治癒能力のために、硬組織、歯髄、歯根膜そして歯槽骨に対して保存的な治療、すなわち、生物学的許容性、予知性の高い治療が可能なことを考え、オーバートリートメントを避け、歯根の発育状況に応じてガイドラインを考慮した、その症例に適した最善の対応、治療が必要となる。

# EDTA 系根管切削補助剤の切削応力に及ぼす影響

神奈川歯科大学大学院歯学研究科　口腔統合医療学講座　歯髄生物学分野
○ 鈴木二郎，藤巻龍治，石井信之

Effect of Cut Stress by The EDTA Root Canal Conditioner

Department of Oral Interdisciplinary Medicine Division of Pulp Biology Graduate School of Dentistry, Kanagawa Dental University
○SUZUKI Jiro , FUJIMAKI Ryuji , TANI-ISHII Nobuyuki

【研究目的】

根管治療時の EDTA 系根管切削補助剤併用は化学的清掃の効果はもちろん、潤滑効果を有することで、根管形成器具への負荷が減少し、切削時応力を軽減することが期待される.

本研究では，根管形成時の切削補助剤の切削応力に及ぼす影響を，応力に対応する電流値測定と歪応力可視化によって解析することを目的とした.

【材料および方法】

供試根管模型は,30 本のプラスチック製湾曲根管模型（Dentsply Sirona）を 3 群に分け，EDTA 系根管切削補助剤 Glyde(Dentsply Sirona)または RC-Prep（白水貿易）で満たし，対象群には精製水を使用した．その後 Ni-Ti ファイル（Dentsply Sirona）をメーカー指示に従い根管拡大形成を行った.

**実験 1**：根管形成時の切削応力に対応するモーター電流値測定

プラスチック製湾曲根管模型を術者が視認できない状態で#10 K ファイル（マニー）にて作業長を決定後,各種 EDTA 系根管切削補助剤を併用した根管形成を行い,Apex より-5mm,-3mm,-1mm および Apex でのモーター電流値をデーターロガー（midi LOGGER GL820,GRAPHTEC）にて測定，Proglider(Dentsply Sirona)使用によるグライドパス時と Protapar NextX1・X2(Dentsply Sirona)使用による根管拡大時の抵抗の変化を検証した.

**実験 2**：根管形成時応力の可視化

実験 1 と同様の条件で根管拡大形成を行い，プラスチック製根管模型の応力陰影を偏向歪検査装置(MRV330)にて撮影した.

なお統計学的解析については，*Non-repeated measures AVOVA* および *Bonferroni* 法による多重比較を行った.

【結果】

**実験 1**

・対照群と比較し，各測定部位でグライドパス形成時の電流値低下傾向が認められたが,統計学的有意差は認められなかった.

・Protaper 群の X1 ファイルを用いた根管形成では,すべての群で Apex－1mm，X2 ファイルでは Apex にてモーター電流値の上昇，すなわち切削応力上昇傾向を認めた.

**実験 2**

・対照群下での根管形成では，一部不均一な応力陰影を認めたのに対し，EDTA 系根管切削補助剤群では根管湾曲部内側および外側でほぼ均等な陰影が認められた.

【考察および結論】

根管形成時に EDTA 系根管切削補助剤を併用することで，スミヤー層除去効果が期待されるとともに，本研究の結果より，Protaper Next X1 では Apex－1mm，X2 ファイルでは Apex 部での切削応力上昇を認めたが，その他の部位では切削応力軽減と形態維持に有効であることが示された.

# 上顎側切歯 TypeⅡ 陥入歯に生じた急性根尖性歯周炎の非外科的歯内療法

岩手医科大学歯学部　歯科保存学講座　う蝕治療学分野
○長谷部智之，櫻井秀人，八木亮輔，志賀華絵，岡田伸男，工藤義之，野田守

Non-surgical Endodontic Treatment of Acute Apical Periodontitis of TypeⅡ Dens Invaginatus with Maxillary Lateral Incisor

Division of Operative Dentistry and Endodontics, Department of Conservative Dentistry, Iwate Medical University
○Hasebe T, Sakurai H, Yagi R, Shiga H, Okada N, Kudo Y, Noda M

【緒言】

嵌入歯の歯内治療においては根管形態が複雑であるため，根管拡大や根管充填が困難であることが多い．そのため外科的歯内療法や抜歯を選択した症例が報告されている．今回，上顎側切歯 Type Ⅱ 嵌入歯に生じた根尖性歯周炎に対して非外科的歯内療法を行い，保存が可能となった１症例について報告する．

【症例】

13 歳の女子．平成 28 年 8 月，上顎右側前歯部の疼痛にて紹介元歯科医院を受診し，上顎右側側切歯の抜髄処置を行なった．担当医は根管形態が複雑であると判断し，岩手医科大学付属病院歯科医療センターに紹介した．患者は疼痛が消失したため放置したところ，咬合時痛が生じたために精査，加療目的で平成 29 年 3 月 29 日に岩手医科大学歯科医療センターを受診した．

来院時，上顎右側側切歯根尖相当部歯肉には発赤腫脹はみられなかった．歯髄電気診を行ったところ生活反応を認めなかった．歯科用標準エックス線検査，パノラマエックス線検査ならびにコーンビーム CT（CBCT）検査を行った．CBCT 検査から上顎右側側歯根尖相当部に骨密度の低い領域が存在していた．嵌入部分は歯根の 1/2 まで達しており歯根膜腔までは達していなかったことから，Oehlers 分類 Type Ⅱ，小野寺の分類 3 型であることが判明した．歯髄電気診と CBCT 検査から，根尖性歯周炎の原因は歯髄腔を経由しての感染が原因で，歯髄は失活していると判断して根管治療を開始した．嵌入部分が歯髄腔に突出しており機械的清掃と緊密な根管充填が困難であると考えられた．CBCT 画像上で嵌入部の位置を計測し，マイクロスコープを使用して直視下で歯髄腔に突出している嵌入部分を除去して根管形態を単純化した後に根管形成を行なった．貼薬には水酸化カルシウム糊剤を用い，オブチュレーション法にて根管充填を行った．現在症状は消退し，エックス線検査にて根尖部の骨の再生を認めている．

【考察】

今回の Type Ⅱ嵌入歯の治療では，CBCT 検査にて正確に嵌入歯の形態と根尖性歯周炎の原因を把握し，マイクロスコープを使用して嵌入部を機械的に除去し根管形態を単純化した上で感染根管治療を行うことで治癒を図った．嵌入歯の治療においては，術前に解剖学的形態を十分把握した上で根管形成を行うことが重要であり，マイクロスコープと CBCT 検査の応用は有効であると考えられた．

【まとめ】

嵌入歯の非外科的歯内療法を成功に導くためには，解剖学的形態の把握と感染源の特定することが重要である．

# 上顎第二大臼歯口蓋根に２根管を認めた症例

[1]いとうデンタルクリニック
[2]朝日大学歯学部口腔機能修復学講座歯科保存学分野
○冨田昌嗣[1,2]，木方一貴[1,2]，野田陽子[1]，田中雅士[2]，長谷川智哉[2]，堀　雅晴[2]，
瀧谷佳晃[2]，吉田隆一[2]，河野　哲[2]，伊藤智美[1]

A Case of maxillary second molar with palatal 2 root canals.

[1]Ito Dental Clinic
[2]Department of Endodontics, Division of Oral Functional Science and Rehabilitation,
Asahi University School of Dentistry
○Masatsugu Tomita[1,2], Kazuki Kiho[1,2],Yoko Noda[1],Masashi Tanaka[2],Tomoya Hasegawa[2],Masaharu Hori[2],
Yoshiaki Takitani[2] , Takakazu Yoshida[2], Satoshi Kawano[2], Tomomi Ito[1]

【緒言】

近年歯内療法は、飛躍的に進歩を遂げている。それには、歯科用実体顕微鏡や、コーンビーム CT（以下 CBCT）を用いることにより、正確な検査・診断のもと、治療をすることが可能となったことが背景にある。これらの新しい機器を用いることによりそれまでは見つけることができなかった根管を発見し、治療することが可能となった。

上顎第二大臼歯では 35%程の割合で近心頬側第 2 根管が発現すると報告されている。それに対して口蓋根の複根管となる割合は 1%以下と言われている。今回、上顎第二大臼歯の近心頬側根は 1 根管であるが、口蓋根に独立した 2 根管を認めた症例を経験したため報告する。

【症例、治療経過】

患者は 29 歳の女性。平成 27 年 11 月 5 日に左上の歯がしみることを主訴に来院した。エックス線写真にて、#27 の歯髄に近接するう蝕を認めた。#27 は歯髄電気診、冷刺激および温刺激に反応があった。2%キシロカインによる浸潤麻酔下にてインレー除去を行い、軟化象牙質を除去したところ露髄を認めたため、コンポジットレジンにて隔壁形成を行い、同日、ラバーダム防湿下にて抜髄処置を実施した。通法通り、作業長測定、根管拡大・形成、次亜塩素酸ナトリウムと EDTA による根管洗浄、水酸化カルシウム製剤による根管貼薬後、水硬性セメントにて仮封を行った。20 日後の再診時には自覚症状、他覚症状共に認めなかったため垂直加圧根管充填法（Continuous Wave Condensation Technique）にて根管充填を行った。レジンコアによる支台築造の後、暫間補綴冠を装着し、歯周基本治療終了後に全部被覆冠を装着し、他部位も含めた治療終了後に、メインテナンスへ移行した。

平成 29 年 8 月 5 日メインテナンス来院時に#27 口蓋根根尖付近の歯肉に瘻孔を認めた。エックス線撮影を行ったところ、#27 の口蓋根根尖部に透過像を認めた。CBCT による検査を追加したところ、口蓋根のみに根尖病巣を認めるとともに、近遠心的に独立した２根管が確認できた。口蓋根遠心側根管のみ根管充填されており、口蓋根近心側根管は未処置であった。２年前に装着した歯冠補綴物には辺縁漏洩の兆候はなかったため、同日全部被覆冠上より髄室開拡を行い、感染根管治療を開始した。２回目来院時、歯科用実体顕微鏡下にて、口蓋根の近心側未処置根管の根管拡大・形成を行い、次亜塩素酸ナトリウムと EDTA にて根管洗浄後、水酸化カルシウム製剤を根管貼薬し、水硬性セメントにて仮封を行った。なお、近接していたもともとの口蓋根遠心側根管への感染も疑われたため、同時に再治療を行った。２週間後の 3 回目来院時には、口蓋側の瘻孔が消失していたため、垂直加圧根管充填法にて根管充填を行った後、コンポジットレジンにて修復を行い、現在経過観察を行っている。

【結論】

今回、上顎第二大臼歯の抜髄後補綴処置を行うも、2 年後に口蓋側に瘻孔が発現した症例の原因追求のために CBCT 撮影を行ったところ、口蓋根の根尖病巣と、近遠心的に独立した２根管を認めた。また、一方の根管は未処置であったため、歯科用実体顕微鏡下にて再治療を実施した。全ての症例で CBCT を撮影することは決して推奨されないが、三次元画像での確認が診断に大きく貢献する場合もあること、抜髄治療・感染根管治療に関わらず注意深く根管形態の観察を行うことが重要であることが示唆された。

# 実験的歯髄炎誘発後のラット視床における疼痛関連遺伝子発現の変動
## −マイクロアレイを用いた解析−

東京医科歯科大学（TMDU）大学院医歯学総合研究科口腔機能再構築学講座歯髄生物学分野
○ 村野浩気、金子友厚、砂川光宏、Su Yee Myo Zaw、Phyo Pyai Sone、顧　彬、Zar Chi Thein Zaw、興地隆史

# Experimental Pulp Inflammation-induced Modulation of Pain-associated Gene Expression in Rat Thalamus: A Microarray Analysis

Department of Pulp Biology and Endodontics, Graduate School of Medical and Dental Sciences, Tokyo Medical and Dental University (TMDU), Tokyo Japan
○ Hiroki MURANO, Tomoatsu KANEKO, Mitsuhiro SUNAKAWA, Su Yee Myo Zaw, Phyo Pyai Sone, Bin GU, Takashi OKIJI.

（目的）視床は末梢からの感覚情報の処理に関与するが、歯髄に侵害刺激が加わった際に、視床組織の遺伝子発現にどのような変化が生じるかについては不明な点が多い。そこで本研究では、歯髄神経を興奮させるために細神経興奮性物質かつ起炎性物質であるallyl-isothiocyanate (mustard oil：MO)をラット臼歯歯髄に適用し、実験的歯髄炎を化学的に誘発させた際に、視床において発現の変化する疼痛関連遺伝子を検索することを目的とした。

（方法）本研究は東京医科歯科大学動物実験倫理委員会の承認を得て実施された(承認番号 A2017-009A)。
5 週齢の雄性 Wistar ラット（n=12）を４群に分け(各 n=3)、抱水クロラール腹腔内投与(300mg/kg)による全身麻酔下で、上顎第一臼歯に対して以下の処置を行った。
実験群１：左側上顎第一臼歯に点状露髄を示す小窩洞を形成し、MO(0.5μl)を滅菌ペーパーポイントの小片に浸漬させ、この窩洞内に適用した。
実験群 2：エピネフリン（1:80000）含有 2%リドカイン（オーラ注歯科用カートリッジ、昭和薬品、0.3ml）で浸潤麻酔後、上記と同様の方法で MO(0.5μl)を歯髄に適用した。
実験群 3：実験群１と同様の方法で mineral oil（Min）を歯髄に適用した。
実験群 4：非窩洞形成群。
60 分後に動物を断頭屠殺し、対側および同側の視床組織を摘出し、それぞれ Trizol 液中に浸漬し、total RNA 抽出を行った。
その後、実験群１(対側視床)、実験群２(対側視床)、および実験群４(対側および同側視床)より各１例を無作為に抽出し、マイクロアレイシステム(GeneAtras: ThermoFisher 社)を用い組織のハイブリダイゼーションを行い、遺伝子発現レベルを測定した。そして、実験群１と他実験群を比較した際に最も発現に変化の生じた遺伝子のスクリーニングをデータ解析ソフトウェア(TAC Ver4.0,ThermoFisher 社)を用いて行った後、当該遺伝子の各実験群における発現(各 n=3)を、リアルタイム PCR（StepOne: ThermoFisher 社)を用いて定量的に解析した。

（結果）マイクロアレイによる遺伝子解析の結果、実験群１、３で他実験群と比較して発現低下の生じた疼痛関連遺伝子として、電位依存性カリウムイオンチャネル(KCNA)のサブチャネルのひとつである potassium voltage-gated channel subfamily A member 1 (Kv1.1:KCNA1)が同定された。そこで本遺伝子に対してリアルタイム PCR を用いて、すべての実験群における発現量を定量的に確認したところ、マイクロアレイの結果と同様の結果を得た。すなわち、対側視床において、MO 適用群ではその他の実験群と比較して KCNA1 遺伝子の有意な発現減少が確認できた。一方、同側視床においては、Kcna1 遺伝子発現の減少は確認されず、全ての実験群において有意差は認められなかった。

（考察）KCNA1 は、神経に分布し、疼痛に関連した神経の膜電位の維持や神経の興奮性の制御に関する機能を有すると考えられており、神経の興奮により KCNA1 の発現が減少することが報告されている。本解析においても、MO 刺激による実験的歯髄炎誘発ラットモデルにおいて、KCNA1 の発現低下が生じることがわかった。
また本解析では、局所麻酔を術前に施した場合に KCNA1 の発現に有意な変化が生じなかった。KCNA は侵害受容経路において中心的な役割を担うことから、術前の局所麻酔は末梢神経伝導を遮断することにより MO 誘発刺激と対側視床内疼痛刺激による中枢神経の活動性を抑制する可能性が示唆された。
（結論） MO 刺激による実験的歯髄炎誘発ラットモデルにおいて、KCNA サブチャネル KCNA1 の発現低下が生じた。

# ラット歯髄由来細胞含有コラーゲンゲルに被包された移植象牙質片周囲組織の反応

1)日本歯科大学新潟生命歯学部　歯科保存学第１講座
2)日本歯科大学大学院新潟生命歯学研究科　硬組織機能治療学
3)日本歯科大学生命歯学部　歯科保存学講座
○山田理絵[1)]、湊　華絵[1)]、清水公太[2)]、新井恭子[1)]、北島佳代子[1,2)]、五十嵐　勝[3)]

# Reactions of surrounding tissues around the transplanted dentin fragments encapsulated by collagen gel containing dental pulp cells derived from rat

1)Department of Endodontics, The Nippon Dental University School of Life Dentistry at Niigata
2)Advanced Operative Dentistry-Endodontics, The Nippon Dental University Graduate School of Life Dentistry at Niigata
3)Department of Endodontics, The Nippon Dental University School of Life Dentistry at Tokyo
○YAMADA Rie[1)], MINATO Hanae[1)], SHIMIZU Kota[2)], ARAI Kyoko[1)], KITAJIMA Kayoko[1,2)] and IGARASHI Masaru[3)]

【緒言】

歯髄組織に含まれる未分化な間葉系幹細胞は、石灰化やその他多くの機能を持つ細胞に分化する能力を有することが知られている。近年、歯髄由来間葉系幹細胞が神経細胞を誘導することも報告され、今後の再生医療への応用が期待されている。本研究の目的は、ラット歯髄由来細胞を含有したコラーゲンゲルで被包した象牙質片を免疫不全マウスの背部皮下組織に移植し、その後の周囲組織の反応について組織学的に観察することである。

【材料および方法】

５週齢の Wistar 系雄性ラットに全身麻酔を施し、上下顎の４切歯を抜去した。実体顕微鏡下で根尖 1/3 の歯髄組織を切り出し、37℃、５% $CO_2$ 環境下で 10% FBS 含有 DMEM 培養液を用い、コラーゲンコートディッシュに静置して初代培養を行った。一方、抜去歯の歯根膜組織を No.15 メスで可及的に取り除き、大きさ約２㎜×２㎜の象牙質片を作製し、４℃リン酸緩衝液中に保管した。

初代培養で得られた歯髄由来細胞を４代継代し、１×$10^5$/ml 個の細胞を３mg/ml の濃度に調整されたコラーゲンゲル（新田ゼラチン）と混和して歯髄由来細胞含有コラーゲンゲルを作製した。0.2 ml のゲルの内部に象牙質片を入れ、37℃で 30 分間インキュベートして被包体を作製した。つぎに５週齢の雄性ヌードマウス（日本 SLC）10 匹に対し全身麻酔を行い、背部皮膚両側に約２㎝の皮膚切開を加えた。大きさ約２㎝のポケットを形成し、作製したラット歯髄由来細胞含有コラーゲンゲルで被包した象牙質片を筋膜上に移植し実験群とした。創面を復位し、軟組織接合用接着剤（アロンアルフア A「三共」、第一三共）を浸潤させた滅菌ガーゼで被覆し創面を封鎖した。また、細胞を含まないコラーゲンゲルで被包した象牙質片を移植したものをコントロール群とした。実験期間は６週間とし、実験期間終了後、ヌードマウスを安楽死させ、移植片および相当部の表皮を一塊として摘出できた 17 例を４%パラホルムアルデヒドに 48 時間浸漬固定した。試料を 10% EDTA 溶液で脱灰後、通法に従ってパラフィン包埋を行い、連続切片を作製後、HE 染色を行い光学顕微鏡にて観察した。なお、本研究は日本歯科大学新潟生命歯学部　動物実験倫理審査委員会の承認（承認番号 188）を得て実施された。

【結果】

17 例中標本作製中に損失したものを除いた５例を観察したところ、実験群の１例では、象牙質片周囲に炎症性細胞浸潤は認められず、血管新生と象牙芽細胞層様構造の発現が観察された。コントロール群では、象牙質片は細胞を含まないコラーゲンゲル内にあり、ゲル周囲は薄い線維性組織で被包されていた。その周囲においても炎症性細胞浸潤は認められなかった。

【考察】

コントロール群では象牙質片を含むコラーゲンゲル周囲が薄い線維性組織によって被包されていた一方、実験群では血管新生が観察され、象牙芽細胞層様構造がみられた。これは多くの未分化細胞が含まれる根尖 1/3 の歯髄組織から得た細胞を用いたため、移植した歯髄由来細胞がコラーゲンゲルと象牙質片を足場として象牙芽細胞様細胞に分化誘導されたためと考えられる。また、今回標本作製中に多くの標本を損失し、観察できたのは５例のみとなってしまったため今後は標本の損失を避けるべく、対応を考慮する必要がある。

【結論】

歯髄由来細胞含有コラーゲンゲルを被包させて象牙質片を背部皮下組織に移植すると、未分化細胞の一部が象牙芽細胞様構造へ誘導される可能性が示唆された。

本研究の一部は JSPS 科研費　16K20467 の助成を受けて行ったものである。

# 高コレステロール飼育ラットに実験的根尖性歯周炎を起こさせた際の変化

1)東京歯科大学歯内療法学講座
2)東京歯科大学保存修復学講座
○田宮　資己[1)]、半場　秀典[2)]、村松　敬[2)]、古澤　成博[1)]

# Changes of experimental periapical lesion in high fat feeding rats

1) Department of Endodontics, Tokyo Dental College
2) Department of Operative Dentistry, Cariology and Pulp Biology, Tokyo Dental College
○Yoshiki Tamiya[1)], Hidenori Hamba[2)], Takashi Muramatsu[2)], Masahiro Furusawa[1)]

〔目　的〕

糖尿病、高血圧、脂質異常症などの生活習慣病は様々な疾患との相互関係があるとされている。特に糖尿病患者は歯周病の罹患率が高く重篤になりやすいことが報告されているが、脂質異常症でも動脈硬化や狭心症のリスクを高めることが示唆されている。

近年、高脂肪飼料で飼育されたマウスでは *Porphyromonas gingivalis* による炎症性サイトカインの産生が亢進することが報告されている。炎症性サイトカインは骨吸収と関連することから根尖病変の大きさに関係すると考えられるが、高コレステロール状態が根尖性歯周炎の病態にどのような影響を及ぼすかを調べた研究は少ない。本研究では高コレステロール飼料にて飼育したラットの臼歯を露髄させ、実験的に発症させた根尖性歯周炎を病理組織学的に評価し、高コレステロールが根尖性歯周炎の病態に及ぼす影響を検討することを目的とした。また、本実験は東京歯科大学の動物実験委員会の承認を得て行った。（承認番号:292101）

〔方　法〕

実験には6週齢、体重150ｇ前後のWistar系ラット6匹を用いた。ラットを通常飼料（MF、オリエンタル酵母）と高脂肪飼料（MF + 1%コレステロール添加、オリエンタル酵母）の2群に分け2週間飼育し、麻酔下［ペントバルビタールナトリウム（0.1mL/100g）］に直径1mmのカーバイドラウンドバーを用いて上顎右側第一臼歯（M1）を咬合面から露髄させ、開放状態のままとした。

血液中のコレステロールの評価のためには露髄後2週、4週および6週で尾静脈末端より血液を採取し、血清を分離後、トータルコレステロール測定を行った（ラボアッセイトータルコレステロール、和光）。

統計学的検討はMann-Whitney U-test（$P<0.05$）で行った。

病理組織学的検討のためには露髄後6週目に4%パラホルムアルデヒド溶液を大動脈から灌流して固定を行い、肝臓および上顎骨を採取した。上顎骨では10%EDTAにて4週間脱灰後、通法にしたがいパラフィン切片を作製し、H-E染色ならびに抗RANKL抗体（Bioss）、抗osteoprotegerin抗体（Bioss）を用いた免疫組織化学的染色を行い、光学顕微鏡で観察した。また肝臓はH-E染色とSudan III染色を行い脂肪の状態を確認した。

〔結果・考察〕

トータルコレステロール測定の結果、通常飼料群では2週で51.2±13.8 mg/dL、4週で53.2±16.8 mg/dL、6週で45.2±8.1 mg/dLであったが、コレステロール添加群では2週で126.8±58.1 mg/dL、4週で142.6±54.8 mg/dL、6週で172.0±82.3 mg/dLであり、１%コレステロール添加群で有意に高い値となった（$P<0.05$）。

病理組織学的には１%コレステロール添加群では肝細胞内に脂肪滴がみられ、Sudan IIIにおいてもオレンジ色の染色が強く認められた。上顎臼歯ではいずれの群においても根尖部に根尖孔を中心に膿瘍形成がみられ、周囲では歯根膜細胞の増生に加え、マクロファージ、リンパ球や形質細胞を主体とする炎症性細胞浸潤がみられた。通常飼料群では根尖周囲にセメント質の顕著な肥厚がみられた。しかし、免疫染色では通常飼料群、コレステロール添加群ともにRANKL、osteoprotegerinに陽性を示す細胞が根尖病変内の膿瘍を取り囲む線維性組織内および骨周辺に局在していたが、明らかな差は観察されなかった。これらの結果から高コレステロールが根尖性歯周炎の骨吸収に対し与える直接的な影響は少ないと考えられた。

# 症例報告：顎骨嚢胞を有する難治性根尖性歯周炎に対して意図的再植術を行った一症例

[1]松本歯科大学 歯学部 歯科保存学講座、[2]松本歯科大学 歯学部 歯科放射線学講座

○宮國 茜[1]、中村 圭吾[1]、岩本 弥恵[1]、石田 直之[1]、岩﨑由紀子[1]、
安西 正明[1]、内田 啓一[2]、吉成 伸夫[1]、山本 昭夫[1]、石原 裕一[1]

## A Case Report: Intentional Replantation for Persistent Apical Periodontitis Resulting Radicular Cyst

[1]Department of Operative Dentistry, Endodontology, and Periodontology, Matsumoto Dental University of Shiojiri, Nagano, Japan, [2]Department of Dental Radiology, Matsumoto Dental University of Shiojiri, Nagano, Japan

○AKANE MIYAKUNI[1], KEIGO NAKAMURA[1], YAE IWAMOTO[1], NAOYUKI ISHIDA[1], YUKIKO IWASAKI[1], MASAAKI ANZAI[1], KEIICHI UCHIDA[2], NOBUO YOSHINARI[1], AKIO YAMAMOTO[1], YUUICHI ISHIHARA[1]

【緒言】慢性肉芽性根尖性歯周炎である歯根肉芽腫と歯根嚢胞は、非外科的歯内治療のみでは治癒させることはまれで、外科的歯内治療が行われることが多い[1]。近年、逆根管充填に使用される Mineral Trioxide Aggregate (MTA) は根尖にセメント質と歯根膜を誘導することが証明され[2]、歯根尖切除や意図的再植術での第一選択材料となっている。今回、我々は顎骨嚢胞を有する難治性根尖性歯周炎に対して MTA 逆根管充填+意図的再植術を行い、良好な治療結果が得られたので報告する。

【症例】患者は初診時 38 歳女性。下顎左側臼歯部の痛み、下口唇の痺れを主訴として 2016 年８月に松本歯科大学病院総合口腔診療部門を受診した。初診時のエックス線検査より、下顎左側第二大臼歯根尖部に直径約 10mm の類円形の透過像を認めた。歯科用 CT 撮影（3D Accuitomo/モリタ）では、歯根膜腔と連続性に境界明瞭な透過像、また舌側方向に皮質骨の菲薄化を認めた。以上の所見から顎骨嚢胞が疑われた。また、樋状根管で根管充填不良が観察された。感染根管治療を開始して下口唇の痺れは改善し、メチコバールの投薬で３か月後にほぼ消退した。近心未治療根管は探索できなかったが、瘻孔消失と症状安定を確認されたので、2017 年５月に根管充填した。しかし、約２か月後に瘻孔が再度出現した。解剖学的に歯根尖切除による根尖へのアプローチが困難であることから、意図的再植術により根尖掻爬、根尖切除および MTA を利用しての逆根管充填を計画し同年８月に行った。歯冠長が非常に短く、抜歯の際は歯肉弁を形成し、鉗子抜歯できるように配慮した。頬側歯肉の腫脹感、鈍痛、および辺縁歯肉の醜形を自覚したものの、３－４週で消失した。その後暫間補綴物を装着し、経過観察したが、自発痛、誘発痛および舌側の瘻孔の出現もなく問題ないことが確認されたため、2018 年３月に全部鋳造冠を装着した。術後３か月のデンタルエックス線写真では根尖周囲に歯根膜様透過像が観察され、術後６か月の歯科用 CT 撮影にて舌側の皮質骨の形成が認められ良好な予後が示唆された。意図的再植術時の病理組織所見では、病変は肉芽組織からなり、明らかな嚢胞腔形成や裏装上皮が認められないことから歯根肉芽腫と診断された。

【考察及び結論】今回の症例では、通法の感染根管治療によって下口唇の痺れは改善したが、舌側の瘻孔は消失しなかった。このことは、感染根管治療によって根尖部病変の下顎管への圧が一時的に弱まり痺れは改善したが、歯根肉芽腫は感染根管治療単独では治癒させることはできなかった。以上のことから、肉芽性炎を有する根尖性歯周炎の治療には術前より、外科的歯内治療を行う可能性を視野に入れての治療計画の立案、患者説明が重要であることが明らかとなった。今後、さらに注意深く経過観察する予定である。

【参考文献】

1) Derek Grzanich, et al. Saving Natural Teeth: Intentional Replantation-Protocol and Case Series. J Endod. 2017 December;43(12):2129-2124

2) Andreas Bartols, et al. First Evidence for Regeneration of the Periodontium to Mineral Trioxide Aggregate in Human Teeth. J Endod. 2017 May;43(5):715-722.

# ブタ歯髄細胞と歯髄組織に対するEr:YAGレーザーならびに半導体レーザー照射の影響

歯内療法学講座[1)]、歯周病学講座[2)]、短大部歯科衛生科[3)]、分子生化学講座[4)]
○山川駿次郎[1],丹羽堯彦[2],小林一行[3],千葉理紗子[4],山崎泰志[1],山越康雄[4],細矢哲康[1]

# Irradiation Effect of Er:YAG and Diode Lasers for Porcine Dental Pulp Cells and Tissues

Department of Endodontology[1], Department of Periodontology[2], and Department of Biochemistry and Molecular Biology[4], School of Dental Medicine, Tsurumi University, Department of Dental Hygiene, Tsurumi Junior College[3].
○Shunjiro YAMAKAWA[1], Takahiro NIWA[2], Kazuyuki KOBAYASHI[3], Risako CHIBA[4], Yasushi YAMAZAKI[1], Yasuo YAMAKOSHI[4], Noriyasu HOSOYA[1]

現在の歯科治療では、波長の異なる様々なレーザーがカリエス除去、歯石除去、切開ならびに歯肉の切除などに用いられている。しかしながら、レーザーの作用機序や効果について不明な点が多い。著者らは、これまでヒト歯根膜由来培養細胞（HPDL細胞）において、Er:YAGレーザー照射が増殖および細胞に含まれる生理活性物質のトランスフォーミング成長因子ベータ（TGF-β）の活性化に影響をおよぼすことを見出した。

【目　的】

本研究の目的は、歯髄細胞および歯髄組織に対するEr:YAGレーザーならびに半導体レーザーの影響を観察するために、両レーザーによって惹起される物質について調べることである。

【方　法】

生後約5ケ月のブタの歯髄細胞から樹立した不死化細胞(PPU-7細胞)に対して、Er:YAGレーザー（50mJ, 10PPS, 10秒, 距離2cm）ならびに半導体レーザー(1W, 10sec, 連続モード, 距離2cm)を照射し、以下の実験を行った。

〈実験１〉0,1,2,3日における、各レーザー照射群と未照射群のPPU-7細胞の増殖能をMTS-アッセイにて観察した。

〈実験２〉1,3日における、各レーザー照射群と未照射群のPPU-7細胞のアポトーシスの割合を観察するために、カスパーゼ3の免疫染色を行った。

〈実験３〉3日培養、各レーザー照射群と未照射群のPPU-7細胞からtotal RNAを調製し、歯髄細胞の分化誘導に関与する２種類の象牙質シアロリンタンパク質スプライスバリアント(DSPP-v1およびDSPP-v2)と各種マトリックスメタロプロテアーゼ(MMP)の遺伝子発現を定量PCR(qPCR)法を用いて観察した。

〈実験４〉3日培養のPPU-7細胞にレーザー照射を行い、アルカリホスファターゼ(ALP)活性の変化について観察した。

〈実験５〉生後約5ケ月のブタ永久第二大臼歯から採取した歯髄組織に各レーザーを照射し、抽出したタンパク質画分に対してザイモグラフィーを行いプロテアーゼ活性を観察した。

【結　果】

PPU-7細胞の増殖において、未照射群と半導体レーザー照射群はほぼ同じ増殖能を示したが、Er:YAGレーザー照射群は徐々に増加する傾向を示した。またEr:YAG照射群では、アポトーシスの陽性率も未照射群と半導体レーザー照射群に比べ有意に高かった。遺伝子発現に対する影響は、Er:YAGレーザー照射群ではMmp-2が、半導体照射群ではMmp-20、Dspp-v1、Dspp-v2の上昇が認められた。また、各レーザー照射群ともにPPU-7細胞のALP活性が上昇したが、半導体レーザー照射群の方がEr:YAGレーザー照射群に比べもALP活性値が高かった。歯髄組織に対しては、Er:YAGレーザー照射によって、マトリックスメタロプロテアーゼの活性化が促進されることが判明した。

【結　論】

Er:YAGレーザーならびに半導体レーザーは、歯髄細胞の増殖能およびアポトーシスに対して異なる影響を示しながら、象牙芽細胞への分化に関連する遺伝子発現の上昇および分化の指標となるALP活性の上昇をもたらす。

謝　辞：本研究の一部は、科学研究費補助金(C26462982代表：山越康雄、15K11233代表：小林一行)および私立大学戦略的研究基盤形成支援事業(S1511018代表：斎藤一郎)の助成を受けたものである。

# 重度慢性歯周炎患者にレジンダイレクトベニア修復および補綴処置により審美回復を行った一症例

日本歯科大学生命歯学部　歯周病学講座
○ 五十嵐(武内)　寛子、沼部　幸博

**A case of direct resin direct veneer and crown prosthesis treatment for severe chronic periodontitis with esthetic problem**

Department of Periodontology, School of Life Dentistry at Tokyo, The Nippon Dental University
○ Hiroko Igarashi-Takeuchi and Yukihiro Numabe

[はじめに] 審美障害を有する重度慢性歯周炎患者に歯周外科手術を行い、レジンダイレクトベニア修復および補綴処置を行うことにより審美回復を図り、良好な治療経過を得ている症例を報告する。

[初診] 50 歳女性、初診日 2016 年 5 月 27 日　主訴：前歯の見た目が気になる。右上奥歯が痛くて咬めない。歯科的既往歴は、歯周病と診断され両側上顎第二大臼歯を抜歯。上顎第二大臼歯はたびたび疼痛を繰り返していたが、母親の看病で歯科受診できなかった時期が長く続いていた。口腔衛生指導を受けた経験なし。口腔清掃状況は 3 回/日の歯ブラシ、歯間ブラシを使用中。全身的既往歴の特記事項なし。喫煙歴なし。職業：アナウンサー。

[診査・検査所見] 視診にて 16、12、26、36 および 46 に歯肉退縮を認める。顕著な発赤、腫脹は認められない。4mm 以上の歯周ポケットは 32.7%、特に 6mm 以上の歯周ポケットは 12 部位に認められ、BOP は 3.6 %であった。デンタルエックス線において 12 および上下顎臼歯部に高度な骨吸収を認めた。特に 16, 12, 26, 46 には 6mm 以上の歯周ポケットが存在した。12 は歯の挺出にともなう咬合性外傷、13 の近心にはレジン充填による歯間閉鎖が認められた。

[診断名] 重度慢性歯周炎

[治療方針] 1)歯周基本治療　2)再評価　3)歯周外科治療　4)再評価　5) 口腔機能回復治療 6)再評価　7)SPT

[治療経過・治療成績]

1) 歯周基本治療：バス法による歯みがきおよび歯間ブラシによる口腔衛生指導および歯周基本治療を行った。保存不可能であった 16, 26 は抜歯し、46 は抜髄・根管充填後にヘミセクションを行った。審美障害を訴えていた 12 に関しては抜髄・根管充填後に暫間冠の仮着を行った。

2) 再評価

3) 歯周外科手術：12 についてフラップ手術を行った。

4) 再評価

5) 補綴治療： 再評価にて 4mm 以上の歯周ポケットは 0 部位となったことから 12 にセラミックジャケットクラウンを装着し、13 にはダイレクトレジン充填による歯間閉鎖を行った。なお、いづれも歯間ブラシによる清掃が可能な設計とした。

6) 再評価

7) SPT：病状は安定し SPT へ移行した。

[考察] 職業的に口元が注目されるということで前歯部の審美回復も主訴としていた。12 は初診時に咬合性外傷が認められたため、咬合調整を行い安定をはかった。12 の歯周外科処置においてウィドマン改良型フラップ手術を行ったが、歯肉退縮を最小限に抑えるため歯肉溝切開を行った。骨欠損の形態は頬側壁が残る 1 壁性であり高度な骨吸収が認められることから、咬合接触を最小限にするために抜髄を行い、補綴処置にて隣接歯との辺縁歯肉のラインを整えた。患者のスマイルラインは上顎前歯部の歯頸部まで覆われるため、13 近心面のレジンダイレクトベニア修復および 12 の補綴処置により審美回復を行った。

本症例は良好な経過を経ているが、長期的な安定を維持するため今後も注意深い SPT を行っていく必要がある。

# 歯肉線維芽細胞においてカルプロテクチン誘導性炎症関連因子の産生に及ぼす高グルコースの影響

徳島大学大学院 医歯薬学研究部 歯周歯内治療学分野
○西川泰史，成石浩司，木戸淳一，湯本浩通

## Effects of high glucose on production of calprotectin-induced inflammation related molecules in human gingival fibroblasts.

Department of Periodontology and Endodontology, Institute of Biomedical Sciences, Tokushima University Graduate School
○Yasufumi Nishikawa, Koji Naruishi, Jung-Hwan Lew, Jun-ichi Kido, Hiromichi Yumoto

【目的】

糖尿病患者に発症した歯周病は，重症化しやすいことが知られているが，その病態形成は不明な点が多い。我々の研究室では，カルプロテクチンが歯肉線維芽細胞に作用するとインターロイキン 6 などの炎症関連因子の発現が亢進することを見出した。今回の目的は，高グルコース条件下で培養したヒト歯肉線維芽細胞において，カルプロテクチンによる炎症関連因子の産生性を調べることで，糖尿病患者における歯周病の重症化機序の一端を明らかにすることとした。

【材料及び方法】

1.細胞

歯肉線維芽細胞は，CRL-2014™(ATCC)を用いた。培地は，ウシ胎児血清を 10%の割合で含む DMEM(5.5mM glucose[normal glucose, NG]および 25mM glucose[high glucose, HG])を用い，浸透圧対照としてマンニトールを用いた。

2.試薬

カルプロテクチンは，kwon らの記載(Kwon *et al.*, Mol Cells, 2013)を参考にリコンビナント S100A8, S100A9 (ATGen)を用いて調整した。

3.HG による細胞障害作用の検討

細胞障害作用は，通法に従い MTT assay による細胞増殖活性を指標にして検討した。

4.炎症関連因子産生の検討

NG, HG 条件で培養し，カルプロテクチンで 30 分刺激した後，全細胞蛋白を回収し,BioRad 社の Western Blotting kit を用いて NF-κB のリン酸化活性を調べた。なおマンニトールを浸透圧対照として用いた。また，同様の条件でカルプロテクチンを 24 時間刺激した後の培養上清を回収し，pro-MMP-1, TIMP-1 及び MCP-1 の産生性を市販の各種 ELISA キットを用いて測定した。さらに MMP-1 産生における NF-κB 経路の関与は Bay11-70821 を用いて検討した。

5.統計解析

統計解析は，統計解析ソフト SPSS を用いて行い，P 値が 0.05 未満を有意差ありと判定した。

【結果】

1 各々の培養系における細胞増殖活性に有意差は認められなかった。(ANOVA TukeyHSD)

2.カルプロテクチンは，NG 条件下で培養すると pro-MMP-1, TIMP-1 及び MCP-1 の産生を有意に誘導した。また HG 条件下でカルプロテクチンによる MMP-1 及び MCP-1 の産生は，NG 条件下と比較して有意に亢進した。(ANOVA TukeyHSD)

3.カルプロテクチン刺激により，ヒト歯肉線維芽細胞の NF-κB 経路のリン酸化の亢進を認めた。また HG 条件下で培養すると NG 条件下と比較して有意にリン酸化の亢進を認めた。

4.Bay11-7082 によって NF-κB 経路を阻害するとカルプロテクチンによる pro-MMP-1 の産生は有意に抑制された。

【考察及び結論】

カルプロテクチンは，ヒト歯肉線維芽細胞の MMP-1, TIMP-1 及び MCP-1 の産生を誘導し，さらに HG 条件群では,MMP-1 と MCP-1 の産生性が有意に亢進された。それに相応して NF-κB 経路でリン酸化の亢進が認められた。 このことは，糖尿病患者の歯周病重症化機序において，カルプロテクチンによる炎症カスケードの亢進が重要な役割を果たすことを示唆するものである。

# 新規バイオセラミックス窒化ケイ素の歯科インプラントへの応用

1:京都府立医科大学大学院医学研究科歯科口腔科学　2:免疫学
3:京都工芸繊維大学工芸科学部セラミック物理学
○足立 哲也 [1]、堀口 智史 [1,2]、山本 俊郎 [1]、松田 修 [2]、Giuseppe Pezzotti [3]、 金村 成智 [1]

Application of Silicon Nitride bio ceramics in Dental Implants

1: Department of Dental Medicine, Kyoto Prefectural University of Medicine　2: Immunology
3:Kyoto Institute of　Technology, Ceramic Physics Laboratory
○Tetsuya Adachi[1], Satoshi Horiguchi[1,2], Toshiro Yamamoto[1], Osam Mazda[2], Giuseppe Pezzotti [3], Narisato Kanamura[1]

**（研究目的）**

我が国が迎える超高齢化社会において、再生力や免疫力が低下し、易感染性の有病者や高齢者に対して歯科インプラント治療を確実に行うには、高い生物活性と抗菌性を有する歯科インプラント材料を使用することが望ましい。しかしながら、チタン合金は歯科インプラントとして長らく使用されてきたが、これらの要件を十分に満たしているとは言い難い。新規バイオセラミックス窒化ケイ素は優れた機械的特性、高い耐摩耗性、歯周病菌 *Porphyromonas gingivalis* に対する抗菌性を有することから、新規インプラント材料として注目されている。米国では脊椎固定術用インプラントとして窒化ケイ素セラミックスが臨床応用され、その適応範囲も広がっている。本研究は窒化ケイ素がチタンと同様の骨伝導能を有するか検証し、新たな歯科インプラント材料になり得るか検討した。

**（方法）**

ヒト骨芽細胞株 Saos-2 を窒化ケイ素の基板またはチタン合金上に播種し、骨誘導条件での 7 日間培養を行った。培養後、基板上に沈着したハイドロキシアパタイトをレーザーラマン顕微鏡で解析し、非コラーゲン性の骨基質タンパク質であるオステオカルシンの発現を蛍光顕微鏡で観察した。また、ELISA にて培養上清中の細胞成長因子である IGF-1（インスリン様成長因子:Insulin-like Growth Factor-1）と VEGF-A（血管内皮細胞成長因子:Vascular Endothelial Growth Factor）破骨細胞形分化因子 sRANKL（Soluble Receptor activator of NF-κB ligand）を測定した。

**（結果）**

窒化ケイ素の基板上で培養した Saos-2 はチタンと比較し、ハイドロキシアパタイトに帰属する 960cm$^{-1}$ 付近のピーク強度が増加することを確認した。Saos-2 は窒化ケイ素基板上で培養することでオステオカルシンの発現が促された。また、培養上清中の細胞成長因子 IGF-1 と VEGF-A は窒化ケイ素で有意に増加したが、sRANKL は有意に減少した。

**（考察）**

窒化ケイ素基板上の骨芽細胞株は、チタン以上に骨基質を形成し、IGF-1 と VEGF-A を産生することが明らかとなった。窒化ケイ素は成長因子の産生を促すことで、母床骨の再生だけでなく、歯周病菌に対する抗菌活性と sRANKL の発現抑制によりインプラント周囲炎の予防が期待できる。骨伝導能と抗菌性を有する窒化ケイ素は、骨質が低下した高齢患者に対しても早期に安定した骨結合を獲得させ、また術後の合併症を予防することができると考えられる。優れた骨誘導能と抗菌性を有する窒化ケイ素セラミックスは新規歯科インプラント材料として有望である。なお、本研究は JSPS 科研費基盤研究（C）（課題番号 17K01389）の助成を受けた。

**（参考文献）**

1. Pezzotti G , **Adachi T** et al.　Langmuir.32:3024–3035. 2016
2. Pezzotti G , **Adachi T** et al.　ACS Biomater Sci. Eng.2 :1121–1134. 2016
3. Pezzotti G , **Adachi T** et al.　Scientific Reports .6:31717.2016
4. Pezzotti G , **Adachi T** et al.　Applied Materials Today.9:82-95.2017
5. Pezzotti G , **Adachi T** et al.　Scientific Reports.7:44848.2017

# ヒト歯髄幹細胞に対するアメロジェニンペプチドの影響

[1]大阪歯科大学　歯周病学講座，[2]大阪歯科大学　口腔病理学講座

○嘉藤弘仁[1]，田口洋一郎[1]，今井一貴[1]，Ruan Yaru[1]，野口正皓[1]，山内伸浩[1]，山脇　勲[1]，富永和也[2]，田中　昭男[2]，梅田　誠[1]

## Effects of ameloginin peptide in human dental pulp stem cells

[1]Departments of Periodontology, Osaka Dental University
[2]Departments of Oral Pathology, Osaka Dental University

○Hirohito Kato[1], Yoichiro Taguchi[1], Kazutaka Imai[1], Ruan Yaru[1], Masahiro Noguchi[1], Nobuhiro Yamauchi[1], Isao Yamawaki[1], Kazuya Tominaga[2], Akio Tanaka[2], Makoto Umeda[1].

【目的】

アメロジェニンはエナメル質に含まれるタンパク質のひとつであり，歯周組織再生療法に用いられる Emdogain ®（EMD）に含まれる主要な成分のひとつでもある．我々は EMD を用いた基礎研究からアメロジェニン exon5 が硬組織誘導能を有することを発見した．その塩基配列を人工的に合成することによって,硬組織誘導能を有する EMD 由来合成ペプチド（SP）を作製した．近年の研究報告により, EMD やアメロジェニンを歯髄組織に作用させると，象牙質様硬組織の再生が誘導されることが明らかになっている．しかし，ヒト歯髄細胞に対する SP の硬組織形成への影響については未解明である．したがって，本研究の目的は象牙質形成に重要な役割を果たすヒト歯髄幹細胞 (HDPSC) に対する SP の影響について検討を行った．

【材料と方法】

HDPSC は Lonza 社より提供を受け，実験に用いた. HDPSC に対する細胞増殖能への影響として, SP（0, 10,100,1000 ng/ml）を添加した 10% FBS 含有 Dulbecco's Modified Eagle Medium 培地でそれぞれ培養し, HDPSC の細胞増殖能の検討を行った．また SP（0, 100 ng/ml）を添加した増殖培地でボイデンチャンバー法とスクラッチアッセイ法による HDPSC の細胞遊走能を検討した。さらに SP（0, 100 ng/ml）添加した硬組織分化誘導培地を HDPSC に作用させ, Alkaline phosphatase (ALP) 活性の測定, Alizarin red 染色による石灰化物形成能の検討，ギ酸抽出によるカルシウム析出量の測定を行い, SP の硬組織分化誘導能に及ぼす影響を検討した．また石灰化物に含まれるリン析出量を測定しカルシウム・リン比の検討を行うことで硬組織の成熟度を検討した．さらに western blot 法により硬組織分化に関与すると報告されている MAPK ファミリーである ERK1/2, JNK, p-38 タンパク発現を検討し, SP によって誘導される MAPK 経路の関与を検討した．

【結果】

SP の HDPSC に対する細胞増殖能への影響は SP 添加 3 日, 5 日, 7 日の培養後の評価において, SP 添加群では対照群と比較して有意に高い値を示し，100 ng/ml 濃度の SP 添加群が最も有意に高い値を示した．また SP 添加群において, HDPSC に対する細胞遊走能を有意に促進することが明らかになった. HDPSC に対する EMD 由来合成ペプチドの硬組織分化への影響は培養開始 7 日, 14 日において ALP 活性，カルシウム析出量，石灰化物形成能を有意に促進し，培養開始 7 日において SP 添加群で有意にカルシウム・リン比の上昇が認められた．さらに, SP 添加群において ERK1/2, JNK, p-38 タンパク発現のリン酸化が誘導されることが明らかになった．

【考察】

SP は HDPSC の細胞増殖能，細胞遊走能，および硬組織分化能を促進することが示唆された．また SP 添加群ではカルシウム・リン比の上昇が認められたことから SP は早期に成熟した硬組織形成を誘導することが示唆された．さらに SP 添加群において ERK1/2, JNK, p-38 タンパク発現のリン酸化が誘導されることから SP は MAPK 経路のリン酸化を誘導する可能性が示唆された．したがって, SP は HDPSC の硬組織形成能を促進し，歯髄保存療法における覆髄材料として有用である可能性が示唆された．

# リグロス®を垂直性骨欠損に応用し、歯槽骨の再生を確認した症例

[1]東京医科歯科大学 歯学部附属病院　歯科総合診療部
[2]東京医科歯科大学　統合教育機構
〇丸山　起一[1]、小田　茂[1]、荒木　孝二[2]

**Alveolar bone regeneration in vertical bone defect by Regroth®: A Case Report.**

Oral Diagnosis and General Dentistry, University Hospital of Dentistry, Tokyo Medical and Dental Uiversity.
〇Kiichi Maruyama, Shigeru Oda, Koji Araki.

【はじめに】リグロス®は 2016 年 9 月に国内製造販売承認を取得した、世界初の歯周組織再生医薬品である。しかし、リグロス®を用いた症例報告は未だ十分ではない。今回、広汎型重度慢性歯周炎患者に対し、リグロス®を用いた再生療法を行い、リエントリーにて歯槽骨の再生を確認した症例を報告する。

【症例の概要】患者：62 歳男性　初診：2016 年 7 月 27 日　主訴：前歯の入れ歯をなくした、歯肉からの出血

全身的既往歴：10 年前から副腎の良性腫瘍を経過観察している　常用薬：なし　アレルギー：なし

喫煙歴：30 年間 1 日 15 本、10 年前から禁煙

現病歴：う蝕治療のため 2010 年から約 2 年間近医にて治療を行ったが、歯肉の出血は改善しなかった。治療終了と言われたため 5 年ほど放置していたが、上顎前歯部の義歯を喪失したことを機に 2016 年 7 月初診。

【診査・検査所見】全顎的に多量のプラーク、歯石の沈着を認めた。歯間乳頭および辺縁歯肉の発赤やプロービングによる出血を認めた。16 口蓋側、26 近心頬側ポケットからは排膿を認めた。上顎前突であり、前歯部での咬頭嵌合位の接触はほとんどない。下顎は前歯部、小臼歯部での歯間離開を認める。46 欠損しているが、47 近心傾斜のため補綴スペースが少ない。21、36、37 欠損部は補綴が行われていない。11 は歯根の 1/2 程度の骨吸収像および歯根の近心側に透過像を認めた。また 41 は歯石沈着と思われるエックス線不透過像、近遠心に垂直性の骨吸収像を認めた。

【診断】広汎型重度慢性歯周炎、二次性咬合性外傷

【治療計画】1. 歯周基本治療（口腔清掃指導、スケーリング・ルートプレーニング、う蝕治療、抜歯、暫間補綴）　2. 再評価　3. 歯周外科治療　4. 再評価　5. 口腔機能回復治療（補綴治療、インプラント治療）　6. SPT

【治療経過】口腔清掃指導後、スケーリング・ルートプレーニングを行った。患者のプラークコントロールは良好（PCR20%以下）であり、再評価時にはプロービングポケットデプスの減少が認められた。4mm 以上のポケットが残存した部位に対して歯周外科治療を行った。垂直性骨欠損を有する 11、41 にはリグロス®を併用し、再生療法を行った。11 の再生療法 6 ヵ月後に、21 欠損部の顎堤増大術および 22-24 のフラップ手術を行った。その際、11 部のリエントリーを行い、11 口蓋側から頬側近心に交通していた垂直性骨欠損が歯槽骨に満たされていたことを確認した。最終補綴は 17-14、12-23、24-17 の 3 ピースに分けてブリッジを装着し、36 欠損部はインプラントによる補綴を行った。再評価後に SPT へ移行した。

【考察・まとめ】リグロス®の有効成分である FGF-2 は動物実験において、生理的な幅の歯根膜、新生骨、シャーピー線維を伴う新生セメント質を含む歯周組織の再生が報告されている [1)]。また国内の臨床試験では新生歯槽骨の増加において有効性が報告されている [2)]。本症例において、口蓋側から根尖付近に及び、頬側近心まで交通していた垂直性骨欠損に新生歯槽骨の形成がリエントリーにより確認された。この結果は、FGF-2 の歯槽骨再生を報告した臨床試験の結果 [2)] と一致する。しかし、その報告はエックス線写真による評価であり、本症例はリエントリーにて歯槽骨の再生を確認できたという点で有益であると考える。今後も注意深い SPT を行い、長期経過を観察していく必要がある。

【参考文献】

1）Murakami S et al. *J Periodontal Res*. 2003 Feb;38(1):97-103.
2）Kitamura M et al. J Bone Miner Res. 2016 Apr;31(4):806-14

# B 細胞特異的 CD40 分子が骨恒常性維持機構に及ぼす影響

1. 大阪大学　大学院歯学研究科　口腔分子免疫制御学講座　歯周病分子病態学
2. 東北大学　大学院歯学研究科　歯内歯周治療学分野
◯藤原千春[1]、金井　優[1]、北垣次郎太[1]、山田　聡[2]，村上伸也[1]

## Influence of B Cell-specific CD40 Expression in Bone Homeostasis

1. Department of Periodontology, Osaka University Graduate School of Dentistry
2. Department of Periodontology and Endodontology, Tohoku University Graduate School of Dentistry
◯Chiharu Fujihara[1], Yu Kanai[1], Jirouta Kitagaki[1], Satoru Yamada, Shinya Murakami[1]

【目的】

CD40 は、抗原提示細胞上に発現しており、免疫反応において中心的役割を担う分子である。歯周病のような局所の炎症状態においては病巣に多数の B 細胞が浸潤しており、これら B 細胞が発現する CD40 が同細胞上の osteoprotegerin (OPG)や receptor activator for nuclear factor-κB ligand (RANKL) の発現を制御することで、歯槽骨の吸収を促進することが報告されている。しかしながら、生理的な状態において、B 細胞上の CD40 が歯槽骨の代謝や硬組織形成に影響を及ぼすのか否かに関しては未だ明らかでない。そこで、B 細胞特異的に CD40 を欠損するウス (B cell-CD40cKO) を作成し、*in vivo* において B 細胞上の CD40 分子が骨代謝や骨恒常性維持に及ぼす影響を検討した。

【材料と方法】

1)　B 細胞特異的 CD40 コンディショナルノックアウトマウス (B cell-CD40cKO) の作成

BAC トランスジェニックシステムを用いて、CD40 ゲノム DNA のエクソン 2 と 3 を挟む位置に 2 つの loxP を挿入し、$CD40^{flox}$ マウスを作成した。B 細胞特異的に Cre リコンビナーゼを発現する CD19Cre マウスと $CD40^{flox}$ マウスを交配させて、B cell-CD40cKO マウスを作成した。

2) 大腿骨骨端部の組織学的解析

同腹から生まれた 3 ヶ月齢雄の B cell-CD40cKO とコントロールマウス（$CD40^{flox}CD19Cre^{-}$）より、大腿骨を採取し、4% PFA で固定後、パラフィンブロックを作成した。ブロックより 5 μm の厚さで切片を作成し、HE 染色を施した。

3)　大腿骨骨端部海面骨骨梁構造解析

同腹から生まれた 3 ヶ月齢雄の B cell-CD40cKO とコントロールマウス（$CD40^{flox}CD19Cre^{-}$）より、大腿骨を採取し、100%エタノールで固定後、μCT にて大腿骨骨端部の断面画像を取得した。取得した画像をもとに、TRI-3D-BON を用いて骨密度計測および海面骨骨梁構造解析を行った。

4) 骨代謝及び硬組織形成関連遺伝子群の発現解析

同腹から生まれた 3 ヶ月齢雄の B cell-CD40cKO とコントロールマウス（$CD40^{flox}CD19Cre^{-}$）の脛骨より採取した RNA を用いて、骨代謝及び硬組織形成関連遺伝子群の発現をリアルタイム PCR にて検討した。

【結果】

組織学的解析の結果、B cell-CD40cKO マウスでは、大腿骨骨端の骨梁構造に断裂を認めた。大腿骨のμCT 構造解析の結果、B cell-CD40cKO マウスはコントロールマウスと比較して、骨塩量、海綿骨の骨梁数、骨梁幅が減少していた。相対的に、骨梁間隙は増加を認めた。リアルタイム PCR 解析の結果、B cell-CD40cKO マウスはコントロールマウスと比較して、有意に *Opg* の mRNA 発現の低下を認めたが、*Rank1* 発現には有意な差を認めなかった。また，B cell-CD40cKO マウスでは、硬組織形成関連遺伝子である *Alp* 及び *Runx2* の mRNA の発現が有意に低下していることが明らかとなった。

【結論と考察】

B 細胞上の CD40 分子は、骨密度の維持及び正常な海面骨の骨梁構造を構成する上で重要であることが明らかとなった。また、CD40 陽性 B 細胞は、硬組織形成細胞の分化を促進し、OPG の産生を増加することが示唆された。以上より、生理的な状態において、歯周組織に存在する B 細胞上の CD40 分子は、歯槽骨の吸収を抑制し、硬組織形成細胞の分化を誘導することで、 歯槽骨形成を促進し、骨の恒常性維持を担うことが示唆された。

# ワサビ、シナモン由来成分による歯周病原細菌に対する抗菌作用および抗炎症作用の検討

[1]新潟大学大学院医歯学総合研究科　歯周診断・再建学分野、[2]新潟大学大学院医歯学総合研究科　口腔保健学分野
○野中　由香莉[1]、多部田　康一[1]、横地　麻衣[1,2]、松岸　葵[1,2]、山崎　和久[2]

## Antibacterial and anti-inflammatory effects of Allyl isothiocyanate and Cinnamaldehyde to periodontopathic bacteria

[1]Division of Periodontology, Department of Oral Biological Science, Niigata University Graduate School of Medical and Dental Sciences,　[2]Division of Oral Science for Health Promotion, Niigata University Graduate School of Medical and Dental Sciences
○Yukari Nonaka[1], Koichi Tabeta[1], Mai Yokoji[1,2], Aoi Matsugishi[1,2], Kazuhisa Yamazaki[2]

【背景及び目的】

ワサビの辛味成分である Allyl isothiocyanate (AITC) や、シナモンの香り成分である Cinnamaldehyde (CNA) は、ピロリ菌やサルモネラ菌に対する抗菌作用が示されている。また、抗腫瘍作用や糖尿病への効果も報告されているが、歯周病との関連はこれまでにほとんど報告がない。

本研究では、AITC および CNA の歯周病に抵抗する作用を明らかとすることを目的とし、歯周病原細菌に対する抗菌作用に加え、歯周病原細菌由来 LPS 刺激に対する抗炎症作用について検討した。

【材料及び方法】

歯周病原細菌 *Porphyromonas gingivalis* W83 及び *Fusobacterium nucleatum* ATCC25586 を 96 穴プレートに播種し、0-500μg/mL の AITC および CNA を添加した。嫌気下にて培養後、ATP 化学発光法を用いて細菌の生存率を測定した。

細胞為害性を検討するため、ヒト単球由来細胞 THP-1 を PMA 10ng/mL で 48 時間刺激し、マクロファージに分化させた後、0-200μg/mL の AITC および CNA 刺激下で 24 時間培養し、MTT Assay を行った。

抗炎症作用については、THP-1 由来マクロファージを用いて、AITC および CNA で 30 分プレインキュベーションした後、*E. coli* LPS 100ng/mL および *P. gingivalis* LPS 1μg/mL を加え、24 時間刺激後に、細胞上清中に産生された TNF-α 量を ELISA 法にて解析した。

AITC および CNA は TRPA1 チャネルアゴニストとして知られている。近年、TRP チャネルと LPS の関連について注目されているが、TRPA1 に関してはほとんど報告がない。そこで、上記の抗炎症作用への TRPA1 チャネルの関与について検討した。THP-1 細胞における *Trpa1* 遺伝子発現を PCR 法にて確認した。また、上記同様に、LPS 刺激により誘導される TNF-α の産生に対する AITC および CNA が示す抑制効果への TRPA1 チャネルの関与を検討するため、TRPA1 アンタゴニストである HC-030031 を添加し、その影響を ELISA 法にて解析した。

【結果及び考察】

*Porphyromonas gingivalis* W83 及び *Fusobacterium nucleatum* ATCC25586 に対し、AITC および CNA は抗菌活性を持つことが示された。*Porphyromonas gingivalis* W83 に対しては、50%阻害濃度は、AITC は 35.0μg/mL、CNA は 15.0μg/mL であり、有意な殺菌効果を認めた。

ヒト単球由来細胞 THP-1 に対する細胞為害性を MTT Assay で検討したところ、いずれも高濃度での細胞数の有意な減少が認められ、一定濃度以上での細胞為害性が示唆された。

また、THP-1 マクロファージにおいて、*E. coli* LPS、*P. gingivalis* LPS 刺激により誘導される TNF-α 産生が、いずれも AITC および CNA 投与によって有意に抑制されることが示された。また、このときの有効濃度では細胞為害性は認められなかった。

THP-1 細胞において *Trpa1* 遺伝子が発現していることを PCR 法にて確認した。上記に示した *E. coli* LPS 誘導性 TNF-α 産生に対する 1μg/mL の AITC もしくは CNA による抑制効果に対し、TRPA1 アンタゴニストである HC-030031 10μM では明らかな阻害は確認できなかった。TRPA1 の関与を含めた抗炎症作用のメカニズムについては更なる検討が必要と思われる。

以上より、AITC および CNA は歯周病原細菌に対する抗菌活性、ならびに、歯周病原細菌由来 LPS 刺激に対する抗炎症作用を示すことが明らかとなった。

# 川崎病発症原因菌としての口腔内バイオフィルム細菌に関するメタゲノム解析

[1] 京都府立医科大学　口腔歯科、[2] 京都府立医科大学　小児科、
[3] 谷口歯科医院・口腔常在微生物叢解析センター、[4] 宇治徳洲会病院　小児循環器・川崎病センター
○濵岡秀樹[1]、池田和幸[2]、足立哲也[1]、山本俊郎[1]、谷口誠[3]、岡本亜希子[2]、濵岡建城[4]、金村成智[1]

# Metagenomics Analysis of Dental Microbiota in the Kawasaki Disease Patients

[1]Department of Dental Medicine, Kyoto Prefectural University of Medicine Graduate School of Medical Science, Kyoto, Japan
[2]Department of Pediatrics, Kyoto Prefectural University of Medicine Graduate School of Medical Science, Kyoto, Japan
[3]Taniguchi Dental Clinic/Oral Microbiome Center
[4]Pediatric Cardiology and Kawasaki Disease Center, Uji-Tokushukai Medical Center
○Hideki Hamaoka[1]、Kazuyuki Ikeda[2]、Tetsuya Adachi[1]、Toshiro Yamamoto[1]、Makoto Taniguchi[3]、Akiko Okamoto[2]、Kenji Hamaoka[4]、Narisato Kanamura[1]

【背景】川崎病(KD)は主に乳幼児期に好発する熱性疾患で、その主病態は全身性の血管炎である。KD では経過中、特に冠動脈で拡大性病変を合併し、急性期から慢性期にかけ虚血性心疾患を引き起こすことから臨床的に注目されており、過去 50 年にわたりわが国での発症者数は年々増加している。KD の発症には何らかの感染が trigger となり、自然免疫系の異常応答がその病態を形成することが示されてきているが、起炎菌を含めその詳細は未だ明らかではない。

【目的】最近、若年性の歯周炎に関与する *Aggregatibacter actinomycetemcomitans*（*Aa*）が、他の細菌と比較し大量の Nod1 リガンドを放出することが明らかになった。そして、Nod1 の合成リガンドを経口投与することにより川崎病類似冠動脈炎マウスモデルが確立されたことから、川崎病発症における *Aa* を含めた歯周病起炎菌の関与が強く疑われている。今回、川崎病患者の口腔内細菌をメタゲノム解析で網羅的に解析し、川崎病発症に関連する口腔内細菌を同定することを目的として本研究を行った。なお、本研究は、京都府立医科大学倫理委員会の承認を得て行った。

【方法】川崎病急性期（治療前）患者 5 名、同年齢の健常小児 6 名からそれぞれ歯垢検体を採取し、DNA 抽出後にメタゲノム解析を行った。採取した歯垢は 1000μl の PBS で懸濁、遠心を行い、その沈殿物を InstaGene DNA 生成マトリックスで再懸濁し 100.C で 8 分間沸騰させ、遠心した上清をテンプレート DNA とし、Real Time PCR 法によって PCR 産物の定量解析を行った。歯垢から抽出したゲノム DNA は、16S rDNA の V3-V4 領域について次世代シークエンサー（MiSeq, イルミナ社）を用いてメタゲノム解析を行った。抽出後のデータは、a）ランダムフォレスト法による解析、b）OTU（operational taxonomic unit）クラスタリングに基づくデータ解析、c）Unifrac 解析によりデータの解釈を行った。

【結果】

川崎病急性期患者歯垢検体を用いたメタゲノム解析では、ヘモフィルス属（*Haemophilus sp.*）や TM7[G6]等の細菌種が健常対照群に比較して川崎病群で有意に減少していた。ヘモフィルス属に含まれる *Haemophilus haemolyticus* も川崎病群で有意に減少する細菌種として上位に選択されており（data not shown）、ヘモフィルス属、TM7[G6]などの非病原性細菌種が川崎病群で減少するといった特徴が認められた。

Unifrac 解析では菌種の構成が KD 群と健常群で異なっていた。また多様性解析では、KD 群は健常群よりも菌の多様性が低い傾向を示した。細菌種の系統組成を比較したところ *Haemophilus* 属や TM7[G6]が健常群に比較して KD 群で有意に低値を示した(各 p=0.043)。ランダムフォレスト解析でも、*Haemophilus* 属や TM7 が、健常群と KD 群を鑑別できる細菌種として検出され、異なる解析法を用いても再現性をもって同様の細菌種の変化がみとめられた。

川崎病急性期歯垢検体を用いたメタゲノム解析では、川崎病群で共通して増加している細菌種は少なかったが、*Abiotrophia defectiva* は健常群に比較して川崎病群で有意に増加していた。*Aggregatibacter actinomycetemcomitans* や *Porphyromonas gingivalis* といった歯周病起炎菌の有意な増加は認めなかった。

【結論】川崎病急性期歯垢検体を用いたメタゲノム解析を行ったところ、ヘモフィルス属（*Haemophilus sp.*）や TM7[G6]等の細菌種が健常対照群に比較して川崎病群で有意に減少していた。川崎病群で共通して増加している細菌種は少なかったが、*Abiotrophia defectiva* は健常群に比較して川崎病群で有意に増加していた。以上、今回の研究から、川崎病群において健常小児がもつ細菌が減少する dysbiosis の状態である可能性が示唆された。これまで、関節リウマチ患者のデンタルプラークを用いたメタゲノム解析でも、*Haemophilus* 属の疾患群における減少と血清自己抗体価との負の相関が示されており、KD の急性期病態においても dysbiosis が関与している可能性が示唆されており、今後、より疾患群の検体数を増やして解析結果の検証と再現性を確認するとともに、治療および病態の推移に伴う変化を解析する必要性があると考えられた。

# 真菌二次代謝産物(+)-terrein はヒト歯肉上皮細胞における *Aggregatibacter actinomycetemcomitans* 刺激による細胞間接着分子の発現低下を抑制する

[1]岡山大学大学院医歯薬学総合研究科 歯周病態学分野，[2]岡山大学病院 歯周科
○中村亜里紗[1]，大森一弘[2]，小林寛也[1]，冨川知子[1]，山本総司[1]，中川沙紀[1]，山本直史[2]，高柴正悟[1]

# Fungal secondary metabolite, (+)-terrein, suppresses the decrease in expression of intercellular adhesion molecules stimulated with *Aggregatibacter actinomycetemcomitans* in human gingival epithelial cells.

[1] Department of Pathophysiology-Periodontal Science, Okayama University Graduate School of Medicine, Dentistry and Pharmaceutical Sciences, and [2] Department of Periodontics and Endodontics, Okayama University Hospital, Okayama, Japan
○NAKAMURA Arisa[1], OMORI Kazuhiro[2], KOBAYASHI Hiroya[1], TOMIKAWA Tomoko[1], YAMAMOTO Satoshi[1], NAKAGAWA Saki[1], YAMAMOTO Tadashi[2], TAKASHIBA Shogo[1]

## 【目的】

歯周病は，歯周病原細菌の感染によって発症する感染症である。一方，細菌感染に伴う免疫応答によって炎症が惹起され，歯槽骨破壊等を生じる炎症性疾患としての側面をもつ。近年，感染源除去を主体とした従来の歯周病治療から，生体の宿主機能を制御することによって歯周組織の恒常性維持を図る新たな歯周病予防・治療法の開発が注目されている。

我々は真菌*Aspergillus terreus*から二次代謝産物として分離された低分子化合物(+)-terrein（TER）の抗炎症効果に着目し，歯周炎症発症初期に重要な役割を果たすヒト歯肉上皮細胞（human gingival epithelial cells：HGEs）に対する効果を検討している。その効果の一つとして，TERが*Aggregatibacter actinomycetemcomitans*（Aa）刺激時におけるinterleukin-8（IL-8）の産生を抑制することを報告した（第60回春季日本歯周病学会学術大会）。一方，HGEsの物理的バリアとしての機能に関わる細胞間接着分子発現にTERが及ぼす効果は未だ不明な点が多い。

本研究では，TERがAa刺激時におけるHGEsの細胞間接着分子zonula occludin-1 protein（ZO-1）およびconnexin43（CX43）の発現に及ぼす効果を検討し，TERの歯周病予防・治療薬としての可能性を検討することを目的とした。

## 【材料および方法】

**細胞の培養**：HGEs は，ペニシリン（100 units/mL）およびストレプトマイシン（100 μg/mL）を含む CnT-PR（CELLnTEC）を用いて，37 ˚C，5 %炭酸ガス存在下，95 %湿潤下で培養して実験に用いた。

**細菌の培養と調整**：細菌は Aa Y4 株を使用し，37 ˚C，5 %炭酸ガス存在下で培養した。細菌数は波長 660 nm の吸光度を測定し，1,710 × g で 4 ˚C，20 分間遠心，リン酸緩衝液での洗浄後，100 ˚C，20 分間の加熱失活処理を行った。HGEs 刺激時には，菌濃度を multiplicity of infection（MOI）= 10 相当に調製して添加した。

**(+)-terrein の合成と調整**：TER は，L-酒石酸から有機化学的に合成したものを用いた（岡山大学大学院自然科学研究科 萬代大樹博士提供）。なお，TER の添加濃度は細胞傷害性のない 10 μM に設定した。

**Aa 刺激時に ZO-1，CX43 発現に TER が及ぼす影響の検討**：$4.0 \times 10^5$ cells/cm$^2$ の細胞密度で HGEs を播種し，TER で 30 分間処理後，Aa（MOI = 10）を添加した。Aa 刺激 6 時間後に全 RNA を RNeasy mini kit（Qiagen）を用いて回収した。また，Aa 刺激 12 時間後に細胞溶解液を用いて全タンパク質を回収した。ZO-1 および CX43 の mRNA 発現は real-time PCR 法を用いて解析し，タンパク質発現は Western blot 法を用いて解析した。

**統計解析**：各実験結果は one-way ANOVA を用いて，P 値が 0.05 未満の場合を有意差ありと判定した。

## 【結果】

1. Aa（MOI = 10）は，HGEs における ZO-1 および CX43 の mRNA およびタンパク質発現を無刺激時と比較して有意に低下させた（$p < 0.05$）。
2. TER（10 μM）は，Aa 刺激で低下した ZO-1 および CX43 の mRNA およびタンパク質発現低下を有意に抑制した（$p < 0.05$）。

## 【考察・結論】

TERは，歯周病原細菌の感染に伴うHGEsの細胞間接着分子（ZO-1およびCX43）の発現低下を抑制することによってバリア機能を維持し，歯周組織深部へのAa感染波及を制御できる可能性が示唆された。また，TERはHGEsにおけるケモカイン産生も制御できる可能性があることから，新たな歯周病予防および治療薬としての可能性が示唆される。

# 胃食道酸逆流現象とブラキシズム、歯周組織への咬合力の影響とナイトガードの応用についての考察

本原歯科医院
○川久保　敦

## Consideration on Gastroesophageal reflux disease and bruxism, effect of occlusal force on periodontal tissue and application of night guard.

○Motohara Dental Clinic
Atsushi Kawakubo

歯周病における骨の垂直性吸収や、隣接面カリエスにおけるマイクロクラックの存在、難治性根尖病変にみられる根管内の破折線に関して、咬合力が少なからず影響していることは広く認知されている。この咬合力はいつ発生するのか、何が原因なのか、最近多くみられる睡眠時無呼吸症候群や逆流性食道炎と関連して考えることはできないかと、各種論文を参考にし、また医院でのナイトガードを用いた臨床症例を踏まえて考察したいと思う。

胃食道酸逆流現象は昨今よく耳にするものと思う。鹿児島大学の宮脇教授の論文に、睡眠時ブラキシズム発現時には唾液の分泌量が増加し必要に応じて嚥下していることが分かるとあり、また胃酸の逆流が生じた際に、唾液の嚥下等により食道内の酸が洗い流されて治まることも分かっている。睡眠時の食道を胃酸から守るためにブラキシズムが発現していると仮定すると、いかにブラキシズムが行いやすい歯列かにより、歯牙や歯周組織への影響が変化しうる。歯槽骨の垂直性、水平性の吸収は歯牙のジグリングフォースにより吸収しているのではないかと考えることもできる。咬合の観点から考えると、第一小臼歯や第一大臼歯にはリトルーシブバリアという、咬合力によって下顎が後方に誘導されないためのキーポイントがある。無意識下においてブラキシズムなどの強い咬合力が働いた際に、顎関節を守るためにこれらの歯が働いているとすると、他の歯牙より処置を行う機会が多いことも納得できる。ブラキシズムにおける下顎運動を阻害しないよう前方、側方に動かしやすく、後方にはブレーキがかかる咬合を意識してナイトガードを作成するうちに、肩、腰、頭頚部の違和感が軽減・消失する患者が増えた実感があるので、臨床例も交えて発表し、諸先生方のご意見を頂きたいと思う。

It is widely acknowledged that the occlusal force is affecting the vertical absorption of bone in periodontal disease, the presence of micro cracks in caries, and the broken line in the root canal. When will this occlusal force occur? I think that it can be considered that sleep apnea syndrome and Gastroesophageal reflux disease (GERD) are related to occlusion force. I would like to consider various papers and clinical cases in my clinic using Night Guards.

According to the paper by Prof. Shouichi Miyawaki of Kagoshima University, it is known that saliva secretion increases when sleeping bruxism develops and swallows as necessary. It is also known that when the reflux of gastric acid occurs, acid in the esophagus will be washed out by swallowing saliva and it will subside. Assuming that bruxism is occurring to protect the esophagus during sleep from stomach acid, the influence on teeth and periodontal tissues can change depending on how the bruxism is easy to perform. It can be thought that absorption of alveolar bone perpendicularity and horizontality may be absorbed by the jiggling force of teeth. From the viewpoint of occlusion, there are key points for the first premolar and first molar to be Retrusive Barrier, the lower jaw not being guided backward by occlusal force. Under these unconsciousness, when strong occlusal forces such as bruxism work, if these teeth work to protect the temporomandibular joints, it is also convincing that there are many opportunities to treat from other teeth. In order to make the lower jaw move smoothly when bruxism is expressed, make a night guard that takes a guiding path on the front side and the side and a brake on the back. While experiencing it, I experienced an increase in the number of patients who reduce or eliminate discomfort in the shoulder, waist, head and neck. I would like to receive various opinions from teachers.

# ティオン ホーム プラチナのホワイトニング性能に関する臨床評価

株式会社ジーシー
○髙橋　慎

## Clinical evaluation of whitening performance of Tion home platinum

GC Corp.
○Makoto Takahashi

【目的】

我々は第 147 回日本歯科保存学会 2017 年度秋季学術大会にて、新規ホームホワイトニング材 HWX-01 の過酸化尿素放出性能の評価に関して報告を行った。HWX-01 はジェルの基材部分を改良することで、有効成分濃度は 10%でありながら、歯面に効率的に有効成分を放出させホワイトニング効果を高めるというコンセプトのホワイトニング材である。研究の結果、既存のホームホワイトニング材よりも過酸化尿素放出性能が高いことを確認し、HWX-01 の臨床での有効性が示唆された。HWX-01 は販売名「ティオン ホーム プラチナ」として認可を取得したため、その臨床での有効性を確認する目的で既存製品であるティオン ホームとのホワイトニング効果の比較試験を行ったので報告する。

【方法】

本研究は、上下顎 6 前歯が健全歯のみであり、くさび状欠損を含む修復処置を必要としない歯面、または処置が行われていない歯面である 24 歳～42 歳の成人男女 8 名を対象に行った。また本研究は歯科医師の管理のもとに行った。歯科医師による診察とインフォームドコンセントの後 PMTC を行い、メーカーの通法通りにホームホワイトニング材を処方した。ホームホワイトニング材はティオン ホーム プラチナ（ジーシー、以後 THP と表記）とティオン ホーム（ジーシー、以後 TH と表記）を用いた。上下顎 6 前歯を対象とし、ブラインドテストとしてホームホワイトニング材を右側用と左側用に分けて処方し、ホームホワイトニングを行った。通法通りに 1 日 2 時間のホームホワイトニングを 2 週間実施し、ホームホワイトニング前、7 回目後、14 回目後に上顎左右前歯 1 番の測色を、高速分光色彩計 CMS-35FS/C(株式会社村上色彩技術研究所)を用いて行った。測定した $L^*$、$a^*$、$b^*$から $\Delta E^*ab$ を算出し、測定値とした。その後測定値の統計分析を統計処理ソフト JUSE-Statworks/V5(株式会社日本科学技術研修所)を用い、データに対応がある場合の母平均の差の検定により優位水準 5%にて有意差検定を行った。解析時には同じ被験者の上顎左右 1 番を対応させた。本研究は、株式会社ジーシー倫理委員会の承認下で実施した。（承認番号：RP1701 号）

【結果及び考察】

同じ被験者内で THP と TH による歯面の色変化を比較した結果、どの被験者においても THP の色変化の方が大きかった。全ての被験者の測定値を平均化し THP と TH による歯面の色変化を比較したところ、7 回目後の色変化の平均値と 14 回目後の色変化の平均値のそれぞれにおいて THP と TH の間に有意な差を認めた。さらに、THP の 7 回目の色変化の平均値と TH の 14 回目の色変化の平均値の間には有意な差が無く、TH が 2 週間で達成する色変化を THP は 1 週間で達成したことを示した。（図 1）

これらのことから、TH に比べ THP のホワイトニング性能が高く、歯面の色変化が早期に表れていることが確認できる。この結果は、前回報告した THP の過酸化尿素放出性能が高いことに起因していると考えられ、THP の臨床での有用性が示された。

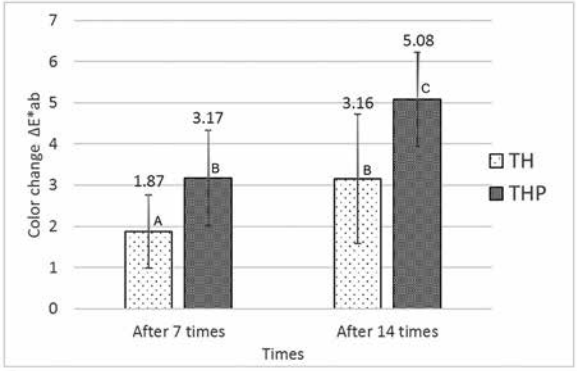


図 1　Color change of tooth by whitening (n=8)
※Same superscript means no significant different

# Effect of enamel matrix derivative on periodontal tissue regeneration of avulsed tooth

○Md Riasat HASAN[1)], Akashlynn BADRUDDOZA DITHI[1)], Yoshihiro ABIKO[2)] and Takashi SAITO[1)]

1) Division of Clinical Cariology and Endodontology, Department of Oral Rehabilitation, School of Dentistry, Health Sciences University of Hokkaido
2) Division of Oral Medicine and Pathology, Department of Human Biology and Pathophysiology, School of Dentistry, Health Sciences University of Hokkaido

**[PURPOSE]**

After dental avulsion, re-implantation treatment can adequately function. But if periodontal tissue is not preserved properly, then in most of the cases ankylosis occurs. Milk is commonly recommended as a tooth storage media during dental avulsion. But our previous study showed that milk causes disturbance of the periodontal ligament (PDL) followed by ankylosis. The enamel matrix derivative, Emdogain (EMD) has been found to improve periodontal regeneration after replantation. The purpose of the present study was to observe the effects of EMD on the degraded periodontal tissue after immersing the tooth in milk for 1h using transplantation method.

**[MATERIALS AND METHODS]**

Five weeks-old SD male rats' maxillary first molar teeth were extracted under general anesthesia. Extracted teeth were immersed in milk for 1h. Then teeth were transplanted in a receiving pocket within the abdominal wall (control group). In the experimental group, after 1h immersion in milk, EMD was applied on the root surface of the tooth and transplanted. One and two weeks after transplantation, rats were fixed and the teeth were carefully excised with the surrounding tissue. The examinations were done histologically and immunohistochemically.

**[RESULTS AND DISCUSSION]**

After one week, a lot of CD68 positive cells were observed in control group than experimental group. In PDL, more PCNA positive cells were observed in experimental group than control group. After two weeks, formation of alveolar bone was observed in control and experimental group. The experimental group had more bone formation than the control group. In case of the control group, rough surface was observed in the cementum area and ankylosis was observed in some samples. On the other hand, in the experimental group, no ankylosis or rough surface in cementum area were observed. Many cathepsin K-positive cells were observed in control group around the alveolar bone and cementum area. More CD68 positive cells were also detected in the control group than the experimental group. EMD serves to promote periodontal ligament fibroblast proliferation and to stimulate the release of autocrine growth factors from periodontal ligament undifferentiated mesenchymal cells. In the present study, regeneration of degraded periodontal tissues in experimental group might relate to this key feature of EMD.

**[CONCLUSION]**

The present study demonstrated that EMD has potential to accelerate regeneration and reconstruction of periodontal tissue of damaged avulsed tooth.

# The sensitivity and specificity of using panoramic radiographs for new patients to detect the proximal caries

○Yung-Show Chiang

*Department of Dentistry, Tainan Municipal Hospital (Managed by Show Chwan Medical Care Corporation), Taiwan*

**I. Object:**

The policy which using panoramic radiographs for new patients is performed in Taiwan since 2010. Many dentists will use panoramic radiographs for new patients to detect impacted teeth, the lesion in the bone, etc. The purpose of this study was to investigate the sensitivity and specificity of using panoramic radiographs for new patients to detect the proximal caries simultaneously.

**II. Materials & Methods:**

The number of randomized cases was twenty. First, panoramic radiographs for new patients were used to detect the proximal caries. Then, the intraoral examination and/or periapical or bitewing radiographs were taken to confirm the proximal caries.

**III. Results:**

The number of teeth with true positives (teeth with proximal caries and positive test results) was ninety-eight, which included twenty anterior teeth and seventy-eight posterior teeth. The number of teeth with false positives (teeth without proximal caries but positive test results) was twenty, which included ten anterior teeth and ten posterior teeth. The number of teeth with false negatives (teeth with proximal caries but negative test results) was seventeen, which included three anterior teeth and fourteen posterior teeth. The number of teeth with true negatives (teeth without proximal caries and negative test results) was four hundred and forty-one, which included two hundred and seventeen anterior teeth and two hundred and twenty-four posterior teeth. The sensitivity of using panoramic radiographs for new patients to detect all proximal caries was 85.22%. The specificity of all proximal caries was 95.66%. The sensitivity of anterior proximal caries was 86.96%. The specificity of anterior proximal caries was 95.59%. The sensitivity of posterior proximal caries was 84.78%. The specificity of posterior proximal caries was 95.72%.

**IV. Conclusion:**

For new patients with the need of panoramic radiographs, the study showed that using panoramic radiographs could help detect the proximal caries. Although the sensitivity of anterior proximal caries was high to 86.96%, the sample size of anterior teeth with proximal caries was only twenty-two. The number of teeth with anterior proximal caries was lower than that with posterior proximal caries. Thus, it could not be ignored that the number of anterior teeth with false positives was high to ten. The result revealed that both of the sensitivity and specificity of using panoramic radiographs for new patients to detect the proximal caries simultaneously were high. However, the intraoral examination and/or periapical or bitewing radiographs need to confirm the proximal caries. It should be notice the false positives, especially for the anterior teeth.

# Blue Light Transmittance through Various Translucency Zirconia

○Shu-Fen Chuang, Chia-Ling Li, Jung-Pei Hsieh, Yun-Chung Cheng, William Lee

*Institute of Oral Medicine,*
*Department of Stomatology,*
*National Cheng Kung University and Hospital, Taiwan;*
*Coalition Technology Co., Taiwan*

**I. Object:**

Translucent zirconia has the potential to provide favorable optical properties of dental restorations. These new materials are also expected to have high light transmittance to allow polymerization of luting cement. The objective of the study was to evaluate and compare the transmittance of blue light through a translucent variant of zirconia.

**II. Materials & Methods:**

Zirconia discs (10 mm diameter) were fabricated and sintered using three materials: a conventional zirconia (Lava base, 3M ESPE), CZ; a high-translucency zirconia, HTZ; and a pre-colored translucent zirconia, A2 shade, CTZ (both from CTC Zirconia Blanks, Coalition Tech.). To examine the effect of ceramic thickness on blue light transmission, CZ discs were prepared as 0.5mm, 1 mm, 1.5mm, 2mm thick. To examine the effect of translucent variants, three materials were prepared as 1mm thick discs and polished as either moderately polished (Ra 0.2-0.5 μm), or highly polished (Ra 0.01-0.2 μm). Light transmission rates of a quartz-tungsten-halogen (QTH) light through these disks were examined by a powermeter. The transmitted lights were also examined by a spectroscopy to compare the differences in their spectra.

**III. Results:**

The blue light transmission rate was inversely proportional to the exponential function of ceramic thickness. The light transmission rates were 28.5%, 42.9%, and 16.8% through moderately polished CZ, HTZ, and CTZ discs, respectively. Highly polished discs exhibited higher light transmittance compared to moderately polished discs with a factor of 1.1-1.2. The spectrum of CTZ discs displayed minor drops of light at 482 nm and 487 nm.

**IV. Conclusion:**

The blue light transmission is significantly affected by the obstacle of zirconia discs. High translucency zirconia showed improved light transmittance, but its precolored analog showed significantly lower values and partially resorbed blue light. Highly polishing the zirconia enhances the light transmission and polymerization of underlying cements.

**Acknowledgement:** This study was supported by Research Grant BX-07-26-47-10, Southern Taiwan Science Park, Taiwan.